社会保険総合病院　第16回ＣＰＣ

日時　2003年1月16日　場所　札幌社会保険総合病院　２階　講義室

「卵巣転移として再発した胃癌術後の症例」

報告者　臨床経過　外　科　中島　信久
薬剤部　薬剤師　福田由布子
看護経過　５西Ns　松浦　里紗
病理所見　病理部長　高橋　秀史

司会　外科部長　松岡　伸一
病理部長　高橋　秀史

症例　Ａさん　40歳　女性

【臨床経過】

【主訴】

上腹部痛

【臨床経過】

1998年春頃より上記主訴が出現。近医にて上部消化管内視鏡検査を施行し、胃癌の診断を得た。当科紹介の上、1998.11.18、幽門側胃切除術（D2）を施行。

《病理診断》por2,sci,INFγ,se,ly2,v1,n1(+),ow(−),aw(−),cy(+),stageⅣ,根治度C

術後、入院にて化学療法を施行し（FP療法：5FU 500mg/日,d.1-14,CDDP 25mg/日,d.1-4,２コース)、ついで外来にてUFT+CDDP療法を施行（UFT 2C/日,CDDP 10mg,×1/w)。

2000年３月、57回施行時点で、子宮筋腫、右卵巣腫瘍の診断を得、2000.４.14、当院産婦人科にて手術施行。卵巣腫瘍は病理組織学的に“metastatic adenocarcinoma in the ovary（卵巣の転移性腺癌)”(Krukenberg腫瘍）の診断を得て、化学療法の内容を変更した（MLF療法：5FU 400mg,MTX 80→40mg,LV 75→15mg)。

2001年秋頃より腹部膨満感、排便困難が出現し、CTで骨盤内再発（Schnitzler転移=直腸子宮窩）を認めた（MLF療法は42コースで終了)。12.24、前記症状の増強のため救急外来を受診。12.25、入院の上、経肛門的イレウス管による腸管減圧を開始し、2002.1.22、直腸ステントを挿入した（Ultrafrex,Φ18mm)。２.14に退院後、外来でTS-1（100mg/日）を開始したが、3コース終了時点で効果判定はPD（Progressive Disease=進行）のため、6.26よりweekly docetaxel (30mg/回,３投１休）に変更した。しかし効果判定はPDであり、Virchow転移（左鎖骨上窩）も明らかとなった。また癌性腹膜炎に起因する水腎症が出現し、８.１、泌尿器科にて両側尿管ステント留置術を施行した。化学療法については、こうした病気の進行状況、抗腫瘍効果、副作用などを考え、本人に「説明と同意」の上、中止とした。８.８、Ｓ状結腸狭窄による排便困難のため、ストマ造設術（回腸）を施行した。８.13より疼痛に対してモルヒネ製剤の投与を開始し、WHOラダーに基づいて増量を図った。８月下旬より両下肢の静脈およびリンパ管閉塞による腫脹が出現したため、リハビリ（ハドマー）を開始した。疼痛や全身倦怠感などの悪液質症状の増強に対して、ステロイドの投与や鎮痛補助薬の併用（トレドミン、キシロカイン、ケタラールなど）を行い、症状の緩和を図った。また癌性腹膜炎による消化管通過障害に対してサンドスタチンなどを用いて治療することで、経口摂取が可能な状況を終末期まで維持しえた。寛解しがたい症状の緩和を目的に、10.10、本人および家族に同意を得た上でドルミカムによるセデーション（鎮静）を開始した（間歇的一持続的、浅い鎮静)。10.14、永眠。生前からの本人の意志に基づいて、病理解剖の実施を依頼した。

【看護記録】

【患者紹介】

夫と10歳の一人娘、義母と暮らす。夫は会社員。実父は他界、実母は健在で近くに住み、妹と弟がいる。性格は明るく温厚である。

【看護の経過】

胃癌手術後、右卵巣摘出術や尿管、直腸のステント術を経て外来化学療法や疼痛コントロールで通院していたが、平成14年８月、Ｓ状結腸狭窄にて再入院し、ストマ造設となった。入院後は、ストマ造設に伴う不安、癌性腹膜炎による身体的苦痛が見られた。そこでストマの自己管理指導に時間をかけ、身体的苦痛に対しては、麻薬を使用し、疼痛スケール表を用いて評価した。下肢の浮腫や腰痛のような鎮痛剤による苦痛の緩和が図れない苦痛には、ホットパックやハドマーを取り入れた。また、外出、外泊に行きたいという希望については、鎮痛剤の使用方法の指導や家族の協力を得ることで実現できた。その後、抑うつ状態やイライラする様子が見られたり、娘へ残したい言葉があると口にして泣き出したりするなど、精神的に不安定な状況が見られた。訪室回数を多くしその時々での不安を傾聴するなどの精神的ケアを重点的に行なった。また面会時間を自由にし、家族との時間を多く持てるようにした。A氏は家族といる時には落ち着いた表情を見せていた。その後急激に、苦痛が増強したため鎮静剤が併用され、10月14日永眠された。

【臨床上の問題点】

癌性腹膜炎の程度、遠隔転移の有無など

【看護上の問題点】

＃１、ボディーイメージの変容によりストマの受け入れができない。

＃２、身体的苦痛がある。

＃３、外出や外泊への希望と不安がある。

＃４、症状や死に対する不安。家族へ思いが伝えられない悩みがある。

【病理解剖組織診断】

病理解剖組織診断

1　胃癌

（印環細胞癌＞低分化型腺癌、手術後再発）

浸潤と転移：膵、腹膜播種、肺、肝、副腎、腎、膀胱、尿管、

リンパ節：肺門、脾門、傍大動脈、気管周囲

2　水腎症（腎後性腎不全）

3　細菌性肺炎（グラム陰性菌）

4　膀胱炎（高度、グラム陰性菌）

【病理チャート】

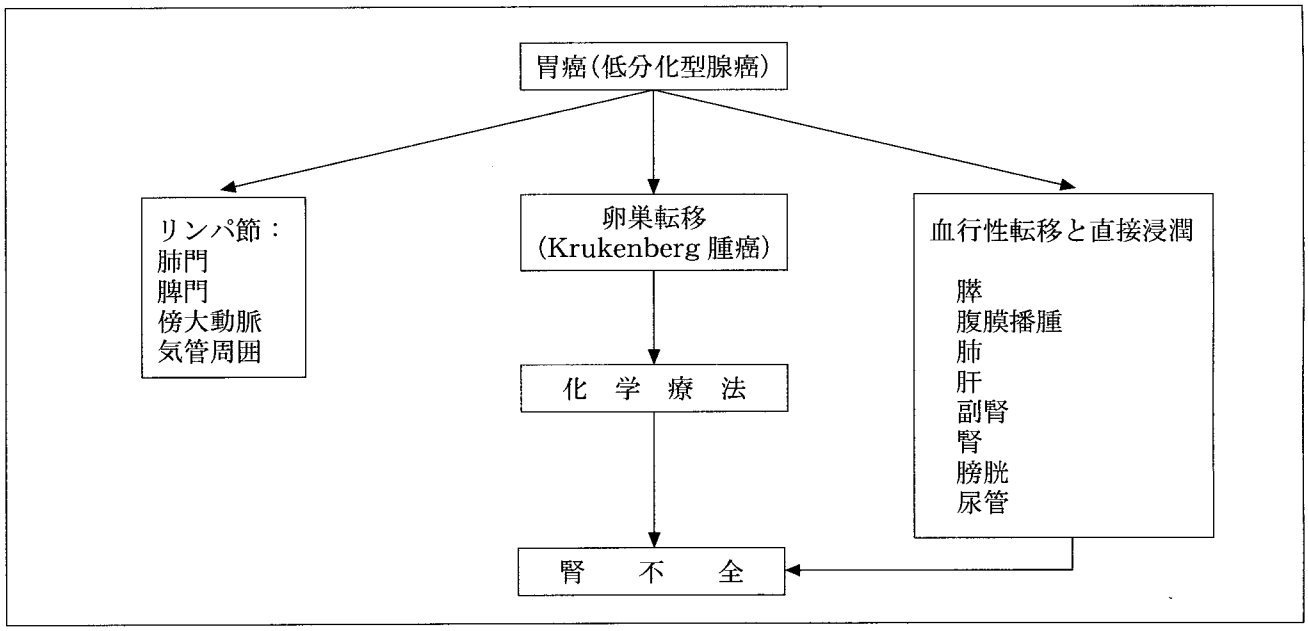

【キーワード】

Krukenberg腫瘍：

転移性卵巣癌のうち、消化器癌が原発が特に多いのでこのような名称がある。Krukenbergが報告した典型例では、印環細胞癌の転移で線維芽細胞の反応により、線維化による硬化を伴う。若い女性の胃癌が典型的。全卵巣悪性腫瘍の約15%が転移性で、原発巣は、胃癌（65%）＞大腸癌（18%）＞子宮体部癌、頸部癌、乳癌などとなっており、Krukenberg腫瘍は転移性卵巣腫瘍の大部分を占める。予後は悪く多くは２年以内に死亡するといわれる。

【病理から臨床へ】

胃癌（印環細胞癌＞低分化腺癌）の広範な血行性あるいはリンパ行性の再発転移を認めます。後腹膜に浸潤し、水腎症による腎不全が示唆されます。また、後腹膜から膀胱壁全体に浸潤し、壊死性粘膜にグラム陰性細菌感染を示し、さらに同様の細菌による肺炎もあり、直接死因は敗血症と考えます。

【臨床の教訓】

1．予後不良（平均生存期間＜1年）に対する治療法の選択：化学療法のend point／ギアチェンジのタイミング
2．腹膜再発（癌性腹膜炎）に対する症状緩和：難治性疼痛のコントロール／腸閉塞症状,胸腹水のコントロール／外科的緩和処置（ステント、ストマなど）の適応とタイミング
3．終末期に向けて：生活の場：病院（外来/病棟)、ホスピス、在宅／１人娘に対するケア

【看護の教訓】

1）癌の終末期を迎える壮年期の患者は、子供の成長を見ることができない、役割を果たせないなどの精神的苦痛があるため、早い段階での情報収集とケアを考えなければならない。
2）療養経過の中で入退院を繰り返すケースは外来との情報交換が大切である。
3）緊急時のストマ造設手術の場合はその後の受容を考慮して臨む必要がある。