社会保険総合病院　第13回ＣＰＣ

日時　2002年５月28日　場所　札幌社会保険総合病院　２階　講義室

「急速に進行する呼吸不全を示した肺癌の１症例」

報告者　臨床経過　呼吸器内科　猪村　帝
看護経過　３東Ns　原田　知美
病理解剖所見　病理部長　高橋　秀史

司会　呼吸器内科部長　高岡　和夫
病理部長　高橋　秀史

症例　Ａさん　52歳　男性

【臨床経過】

【主訴】

労作時呼吸困難

【現病歴】

2001年８月頃より労作時呼吸困難が出現し、９月18日、当院総合診療科を受診。胸部写真上、両肺野に瀰漫性に小結節影が認められ、当科を紹介受診。精査目的で入院となった。

【既往歴】

特記事項なし

【生活歴】

喫煙：35本/日×30年、飲酒：なし

【吸入歴】

塗装工(鉄錆粉の吸入あり)

【入院時身体所見】

長173cm、体重59kg、体温36.4℃、血圧119/74 mmHg、両側鎖骨上窩リンパ節を数個触知、心拍数64、心音・呼吸音 特記事項無し、神経学的所見 特記事項無し、PS（Performance Status）1°

【入院後検査結果】

血液型 B(+) WBC 7600/μl (Neu 74%)，RBC 395万/μl, Hb 11.7g/dl，Plt 34.7万/μl, GOT 20IU/l, GPT 11IU/l, LDH 489IU/l, ALP 218 IU/l, γ-GTP 18IU/l, BUN 13.2mg/dl, Cre 0.7mg/dl, TP 6.6g/dl, T-Bil 0.4mg/dl, CRP 0.8mg/dl, 24hr Ccr. 128l/day

(Tumor marker) CEA 142.6ng/ml, CA19-9 480IU/ml, SLX 1200IU/ml, CYFRA 20ng/ml, NSE 56ng/ml, SCC 0.8ng/ml, NCC-ST-439 150U/ml, TPA 210U/l, NTX 77.2nmolBCE/mmol.cre【ABG】(room air)pH 7.436, $PaCO_2$ 37.1Torr, PaO_2 77.5Torr, HCO_3^- 24.8mEq/l, BE 1.0, SaO_2 95.7%【胸部CT(01/09/21)】全肺野に数mmから１cm前後の結節影が多発している。右S^4に2.5×5.2cmの辺縁不整かつspiculationを多数伴った腫瘤影を認め、末梢は無気肺を呈している。また、気管傍、前縦隔、気管前、気管分岐部、右肺門にリンパ節腫大を認める。【気管支鏡(01/09/20)】右上幹の粘膜が全周性に浮腫状を呈しているが、その他の可視範囲は特に所見を認めず。左B^3, B^6 より経気管支肺生検を施行→肺サーファクタント陽性のadenocarcinomaが認められた。

【喀痰細胞診】classⅤ，adenocarcinoma

【喀痰】MTC/PCR（－）、MAC/PCR(－)

【頚部リンパ節穿刺細胞診】classⅤ，adenocarcinoma【甲状腺エコー（01/09/28)】右葉上極付近にφ13mm大の低エコー領域を認める。(穿刺細胞診は施行されず)【脳MRI（01/09/26)】転移を疑わせる所見を認めず【腹部CT（01/09/21)】肝 S8，7，6，5 に８mm以下の低濃度域を少なくとも４個認める。嚢胞にしては濃度が高く、転移性

肝腫瘍が疑われる。その他腎嚢胞が認められる。【骨RI（01/09/26）】第1，5，8，11胸椎、右第３肋骨、左第2肋骨、右腸骨、大腿骨骨幹に結節状の集積亢進。

【入院後経過】

当初、転移性肺腫瘍が疑われたが、経気管支肺生検でPE10（SP-A抗体）陽性のadenocarcinomaが認められ、原発性肺腺癌が考えられた。10月３日より１クール目CDDP 120mg(D1)＋TXT 90mg(D1)を施行したが、効果判定はProgressive Disease（PD)。11月１日より２クール目CPT-11 90mg（D1,8,15)＋ADR 20mg(D2,9,16)施行したが、呼吸不全は徐々に進行し、酸素吸入（11/02；経鼻1l/min→12/10；経鼻5l/min＋マスク10l/min)、塩酸モルヒネ持続静注により症状の緩和を図っていたが、12月11日永眠された。

【看護経過】

【患者紹介】

52歳男性、職業塗装工（日雇い労働)。妻（未入籍）とその子供の３人暮らし。６人兄弟の３男。兄弟は５名健在であり、両親は遠方で健在。本人の性格は温厚で我慢強い。

【看護経過】

（入院初期）

A氏は入院時、公的保険に未加入で、検査や入院が長期化することによる金銭的な不安があった。インフォームドコンセントの場面でA氏の疑問や思いを直接医師に確認できるようにし、「高額医療の手続きもしたし安心だ。」などの言葉が聞かれた。

（入院中期）

化学療法の副作用による嘔気・食欲不振や動作時の息切れ・呼吸困難感が増強していた。我慢強く，自らは訴えない傾向があった。点滴の前後など適宜トイレ移動介助の声かけをし、A氏の自尊心を傷つけないよう配慮しながら訴えやすい環境を作り、不足しているセルフケアを把握し介助するようにした。この頃より死を意識した言葉が聞かれるようになった。頻回に訪室し、本人と相談して坐車での散歩やベッドサイドでの足浴などを行うようにした。

（入院後期）

「いよいよの時は傍にいてやりたい。」という母と「母がいると何も言えないのです。」という妻が共に満足した最期の時を過ごせるように、受け持ち看護師が中心となり母と妻のパイプラインになるように努めた。このことにより、妻は最初病室の入り口にいてA氏の傍に近寄れなかったが、母と共にA氏の傍でA氏の最期を看取ることができた。

【臨床上の問題点】

＃１：原発巣の確認

＃２： 肝臓、甲状腺などに転移はあったのか？

【看護上の問題点】

（入院初期）＃１　疾患や予後、治療費等に対する不安の増強

（入院中期）＃２　呼吸困難感増強による身体的苦痛、

【病理チャート】

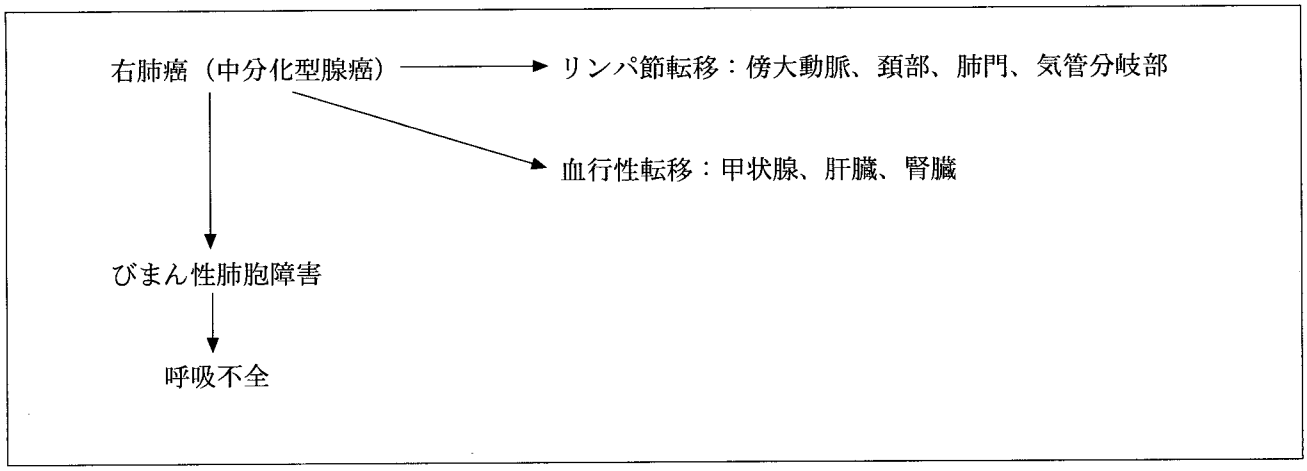

＃３　呼吸状態悪化に伴う死への恐怖、不安の増大
（入院後期）＃４　終末期で急激な状態変化に対する家族の不安

【病理解剖組織診断】
1）右肺癌（右中葉：中分化型腺癌）
転移：甲状腺、肝、腎、
リンパ節転移：傍大動脈、頚部、肺門、気管分岐部
2）びまん性肺胞障害（硝子膜形成）

【キーワード】
●非小細胞癌 stageⅣ：化学療法（CDDPあるいはそのアナログを主軸としたプロトコール）を施行し、効果が認められなければ、緩和ケアへの移行を行う。
●びまん性肺胞障害（diffuse alveolar damage, adult respiratory distress）：重症感染やショックなどがきっかけとなり，肺胞に硝子膜形成を特徴とする障害をもたらす。急性間質性肺炎とも同様の組織像。ほぼ完全に治癒する場合と慢性間質性肺炎となって繊維化を残す場合などがある。

【病理から臨床へ】
肺癌は部分的な粘液産生を伴う乳頭状～分岐管状増殖を示す中分化型腺癌の所見です。広範な腫瘍の広がりを示すが原発巣は右中葉付近で矛盾しません。肺内転移が目立ち、ARDS、胸水もあり、死因は呼吸不全と考えます。

【臨床の教訓】
定期的に健康診断を受けましょう。

【看護の教訓】
すべて告知されている患者に対する終末期の看護では、患者の意思を尊重し苦痛の緩和を図りながら家族の精神的フォローも重要であると考える。特にこのケースのような我慢強い患者の場合、看護者側から予測した関わりをし、本人・家族が納得できる最期を迎えられるような関わりが大切である。