社会保険総合病院　第１回ＣＰＣ

日時　2000年１月24日　場所　札幌社会保険総合病院　２階　講義室

「末梢血幹細胞移植併用超大量化学療法を施行した悪性リンパ腫」

報告者　臨床経過について　内科医師　小原　雅人　　司会　内科部長　大西　勝憲

看護経過について　４西看護婦　伊原美和子　　病理部長　高橋　秀史

病理解剖所見　病理部長　高橋　秀史

症例　H. Nさん　51歳　男性

【臨床経過】

【主訴】腹痛、体重減少

【現病歴】平成10年10月下旬より腹痛が出現し、左大腿部にしびれも出現するようになり、また10月から12月の２ヶ月で11kgの体重減少も認めたため、12月24日当院整経外科外来受診。理学所見で右頚部・両鼠径部にリンパ節の腫大を認め、精査のため同科に即日入院となった。胸部CTで縦隔に巨大腫瘤を、また腹部CTで腹腔内にリンパ節腫脹を認め、悪性リンパ腫の疑いで翌平成11年１月５日当科転科となった。【既往歴】糖尿病（51歳～）【家族歴】特記事項なし　【生活歴】たばこ：20本/日　飲酒：機会飲酒、アレルギー：なし、輸血歴：なし

【入院時現症】身長171cm、体重56.7kg、血圧134/80mmHg、脈拍60/min 整、体温36.8℃　頚部リンパ節触知せず、腹部平坦・軟、左側腹部に腫瘤を触知する

【入院時検査所見】WBC7290/μl（neu78%、lym 16%、eos 0 %、bas 0 %）、RBC370×10^4/μl、Hb 10.5g/dl、plt38.0×10^4/μl、ESR97mm/lh、PT% 83%、APTT36.5sec.、Fbg mg/dl、FDP＜10ng/ml、TP6.2g/dl、GOT35IU/l、GPT 16IU/l、LDH 1276IU/l、ALP 181IU/l、γ-GTP22IU/l、T-bil0.3mg/dl、BUN14.2mg/dl、Cr0.9mg/dl、Na137mEq/l、K 4.1mEq/l、Cl94mEq/l、CPK24IU/l、CRP 10.4mg/dl、HBsAg(-)、HCVAb (-)、slL-2 R6520U/ml、HbAlc10.2%、aGADAb (-)、胸部Xp；左第４弓内側に直径２cmの半円形のmass。頚部CT；左顎板とオトガイ下にリンパ節腫大あり。胸部CT；左頚部・右腋下・縦隔にリンパ節腫脹あり。肺野に病的所見なし。腹部CT；傍大動脈を中心とする巨大な腫瘤、左水腎症、腹水、Gaシンチ；前縦隔・腹部・骨盤腔内・右大腿に異常集積を認める。骨シンチ；右大腿骨頭・右坐骨・第10胸椎に異常集積あり。BMA；NCC 92000/μl、塗抹標本で異常細胞を認めず。

【入院後経過】１月７日の左鼠径リンパ節生検でnon-Hodgkin's lymphoma, intemediate grade と診断され、全身検索では骨シンチで右大腿骨にabnomal uptake を認め、血液検査の結果と併せて high risk, stage IV_Bと診断した。１月18日からbiweekly CHOP 療法を開始し３コース行ったが、終了後の画像所見腫瘍の縮小が不十分であったため、３月３日からレジメンをVIPに変更し２コース施行した。VIP終了後の検査では骨の腫瘍は明らかに縮小していたものの、他の部位では腫瘍の縮小は軽度であり、PRと判定した。追加療法として自家抹消幹細胞移植併用大量化学療法を選択し、５月11日からCHOP２コースを追加してアフェレーシスを施行。６月28日からMCVC大量療法を開始し、７月６日・７日に auto RBSCT を施行した。７月８日から37℃台の発熱が出現し、７月28日には一旦おさまったものの、８月１日から再び高熱が出現。同日から抗生剤の点滴を行ったところ４日間で解熱した。PBSCT後白血球は3000/ulまで回復したが、赤血球はHb7.3g/dl前後、血小板は１～３万/ulまでしか回復せず、頻回のMAP・PC輸血を必要とした。９月４日から突然右鼠径部から大腿にかけての疼痛、腫脹が出現。MRIでは右大腿骨骨頭から骨幹部骨髄にかけて移植性骨腫瘍を示唆する所見を認め、悪性リンパ腫の再発と考えられた。VP-16経口投与を開始したが、９月17日から発熱が出現しやむなく中止。９月24日からは１・２dose CHOP療法を開始したが右大腿の腫脹むしろ急激に増悪した。９月27日から著名は汎血球減少症が出現し、翌28日からは再度

高熱が出現。白血球減少に伴う感染症と考え同日より広域抗生剤の点滴を開始した。静脈血培養ではクレブシエラと多剤耐性腸球菌が検出され、発熱の原因と考えられた。10月5日には解熱が得られたものの同日から乏尿・翌日から無尿となった。血圧・動脈血酸素飽和度も徐々に低下し、10月10日15時22分永眠された。

【看護経過】

【患者紹介】51歳、離婚後妻子と音信不通の独居男性。大学教授の友人の存在を心の支えとした。薬品会社を退職後、弟とコーヒー豆販売業を経営。孤独感から宗教に精神的支えを求め、洗礼を受け、聖書を枕元にお祈りしていた。

【入院後の経過】Ⅰ、性格的問題；N氏は、弟や牧師からは理性的で我慢強いと評価され、医師などには低姿勢である一方、看護助手や他の患者には見下した態度で攻撃し、同室者と問題が絶えなかった。Ⅱ、疾患による問題；本人と両親、弟に病名を告知し、その受容は良好と思われたが、病気による不安・恐怖・苦痛がさらに周囲との問題を助長した。医師、看護婦は、頻回に面接するなどの配慮をしたが、閉じこもりがちであり、化学療法の副作用がさらに問題を増悪した。長期入院、失業などによる経済的不安も判明し、生活保護の受給が治療専念に効果があった。Ⅲ、末梢血幹細胞移植と無菌室の時期；性格を考慮し、無菌室のオリエンテーションと入室を早めに行い、使用薬品は、薬剤師の丁寧な指導をうけた。キーパーソンの両親が高齢で、N氏は必要物品の一覧表を作成するなど負担軽減の配慮をした。担当看護婦を中心に、継続的な看護を心がけてシフトを組みました。化学療法による食欲低下に対しては、栄養科の協力により嗜好にあわせて食材を変更し、食欲を促しました。無菌室の17日間は下痢や倦怠感に苦しんだが、元同室者で同じ治療を受けたK氏が心の支えになった。Ⅳ、終末期：末梢血幹細胞移植治療の2ヶ月後、両大腿骨への再発にショックを受けた。看護婦は、N氏の残された日々のQOLを高めることを看護目標とし、疼痛コントロールに配慮した。しかし、歩行困難・腫瘍熱により念願の外泊はできなかった。

【臨床上の問題点】

1．左腎周囲のリンパ腫と大腿・軟部組織腫瘍の異同

2．リンパ腫の広がり

3．腎不全の原因

4．敗血症の原因病巣

【看護上の問題点】

1．他患者とのトラブル

2．長期入院治療による経済的問題

3．超多量の化学療法による副作用

4．再発によりおこった両大腿の痛み、精神的苦痛

【病理解剖組織診断】

診断：1．リンパ腫（化学療法後再発）

B細胞、びまん性大細胞型、浸潤・移転：肺、肝、食道、膵、回盲部、腎、両側副腎、大腿。リンパ節：肺門、大動脈、頚部、2．びまん性肺胞障害、3．偽膜性腸炎、4、両側水腎症、5、血鉄症

考察：1．部検時のリンパ腫は肺などの転移巣、大腿骨再発巣のいずれも濾胞構造を失い、びまん性増殖を示す大型リンパ球が主体の増殖です。原発巣（99-43）の濾胞性中細胞型リンパ腫と部検時のびまん性大細胞型ともにbcl-2（＋）であり、悪性転化と考えられます。マントル細胞リンパ腫の可能性も考慮しましたがCD5（-)、cyclinD1（-）で否定的でした。2。直接死因としては、偽膜性腸炎によると思われる敗血症、さらにびまん性肺胞障害による呼吸不全が原因と考えられます。3。腎臓に膿瘍を伴う腎盂腎炎を示すが、組織学的な糖尿病性変化やDICの所見は明らかではなく、腎実質障害は軽度です。

【キーワード】

リンパ腫の悪性転化：低悪性度のリンパ腫がより高悪性度のリンパ腫に変化すること

Bcl-2：B cell lymphoma-2、B細胞リンパ腫に高い発現を示しアポトーシス（細胞死）を抑制する遺伝子。B濾胞性リンパ腫：染色体の転座（14：18）によるBcl-2の発現がB細胞の不死化をもたらして発症する。

【病理から臨床へ】

濾胞性リンパ腫から悪性転化し最終的にびまん性大細胞型リンパ腫で亡くなった患者さんです。当初のリンパ節にも一部に大細胞型と思われる大型異型リンパ球を含んでおり、治療後はこれらの細胞が選択的に再発してきた可能性があります。今後も有効な

【病理チャート】

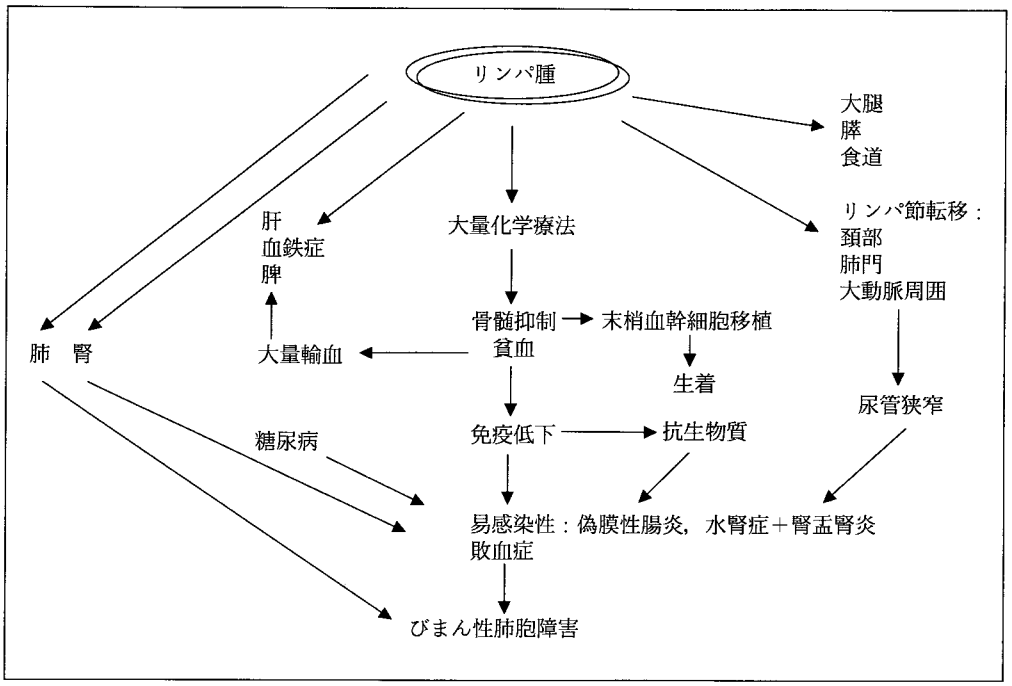

化学療法と感染症対策が重要な課題と思われます。

【臨床の教訓】

intemediate grade, high risk の non-Hodgkin's lymphoma が初回化学療法でPRに止まる例はPBSCT 併用大量化学療法の使用によって30～50%の患者で長期生存が得られるようになったが、それでも半数以上の症例は予後不良である。本症例は大量化学療法に抵抗性であったが、治療の選択肢を考える上で今後 in vitro での腫瘍の薬剤感受性を prospective に確認する試験が一般化されることが期待される。

【看護の教訓】

発病により生じる問題は個々である患者のおかれる背景を理解し、問題点を早期に理解する事が必要であった。病気を受容してもらう事だけではなく、様々な社会的精神的苦痛を緩和する事も大切な看護である事を知った。