名寄市病誌　15：34～37，2006

症例報告

回腸穿孔を契機に発見されたCrohn病の1例

那須　裕也[1)]　西山　　徹[2)]　竹林　徹郎[2)]
三井　　潤[2)]

Key Words：

はじめに

Crohn病は，回腸を中心に，消化管の口腔から肛門までの全消化管全域に非連続性の炎症および潰瘍を起こす，慢性肉芽腫性の疾患と分類される．本疾患は特異的な症状を有しないため，早期の診断は難しいとされており，治療は栄養療法・薬物療法を中心とする保存的な治療が中心であるが，瘻孔形成や狭窄，出血により，手術の適用となる例は少なくない．しかし，穿孔による緊急手術例は珍しく，本疾患の手術例の0.7～9.2%に過ぎないとの報告もある[1-3)]．

今回我々は，術前は急性虫垂炎による汎発性腹膜炎と診断したが，実際はCrohn病の回腸穿孔によるものであった症例を経験したので，若干の文献的考察を加えて報告する．

症　例

患　者：22歳，男性
主　訴：右下腹部痛
既往歴・家族歴：12歳時；発熱・肝障害で入院(詳細不明)，21歳時；痔(裂肛)
嗜好歴：喫煙：20本/日・2年間．アルコール：機会飲酒程度
現病歴：平成18年11月，夕方より発熱と臍周囲の痛みを自覚．その後徐々に痛みが増強したため，近医を受診．急性虫垂炎の診断で保存的に観察されていたが軽快せず，翌日当科へ紹介となり，手術目的に入院となった．
入院時現症：体温36.6度，脈66回/分・整，血圧102/60mmHg，身長176cm，体重67kg，眼球結膜に黄染なし．右下腹部を中心とした圧痛を認め，腹膜刺激症状も認めた．
入院時検査成績：WBC 18300/μl，CRP 18.6mg/dlと炎症所見を認めたが，その他有意な異常値を認めなかった(Table 1)．
腹部単純X線写真：腹腔内遊離ガス像ならびに小腸ガスは認めなかった．(Fig. 1)
腹部CT所見：腹腔内に遊離ガス像は認められず，骨盤腔の小腸に造影剤の濃染と毛羽立ち像を認めた．また，骨盤腔に腹水を認めた．(Fig. 2a,2b)
以上より，明らかな虫垂の腫脹は指摘できなかったが，臨床所見より急性虫垂炎による汎発性腹膜炎の診断で腹腔鏡下虫垂切除術を予定した．
手術所見：全身麻酔下に，臍下部よりopen法にて12mm trocarを挿入．腹腔鏡にて観察を行うと，小腸が一塊となり骨盤腔に強固に癒着しており，虫垂は正常であった．右横隔膜下・骨盤腔に膿性腹水が貯留し，腹膜は発赤していた．腹腔鏡下に小腸の骨盤腔からの脱転を試みるも，S状結腸間膜と強固に癒着しており，腹腔鏡下での操作を断念．開腹手術に移行し，用手的に癒着を剥離した．回腸末端から27cmの部位に穿孔を認め，回腸部分切除術(52cm)＋虫垂切除術を施行した．穿孔部はS状結腸間膜で被覆されていたため，腹腔内の汚染は軽度であった．
摘出標本所見：肛門側切離断端から17cmの腸間膜側に0.5mm大の穿孔を認め，その周囲の腸間膜の壊死とリンパ節の腫脹を認めた．回腸の敷石像や腸間膜側の縦走潰瘍を認め，病変は連続せず，skip lesionを呈しており，Crohn病を疑う所見であった．腸管狭窄や出血は認めなかった．(Fig. 3)
病理組織学的検査所見：ほぼ全周性に炎症が波及しており，リンパ濾胞の形成が著明であった．Langhans型巨細胞が出現しており，類上皮肉芽腫

1) 名寄市立総合病院　研修医
2) 名寄市立総合病院　外科

形成を認め，Crohn病に一致した所見であった(Fig. 4a,4b)．虫垂に著変は認めなかった．

術後経過：創部の感染を認めたが，順調に経過し術後22日目に退院となった．

Table 1　入院時検査所見

WBC	18300	/ μ l
RBC	489×104	/ μ l
Hb	13.9	g/dl
Ht	41.5	%
PLT	30.6×104	/ μ l
T-P	7.2	g/dl
T.Bil	0.9	mg/dl
AST	17	IU/l
ALT	11	IU/l
LDH	178	IU/l
ALP	204	IU/l
AMY	31	IU/l
BUN	16.1	mg/dl
Cre	0.83	mg/dl
CRP	18.6	mg/dl

Fig.1 腹部X線
腹腔内に遊離ガス像や小腸ガスは認めなかった．

Fig.2 腹部造影CT

明らかな虫垂の腫大は認めなかった(a). 骨盤腔に腹水を認めた(b).

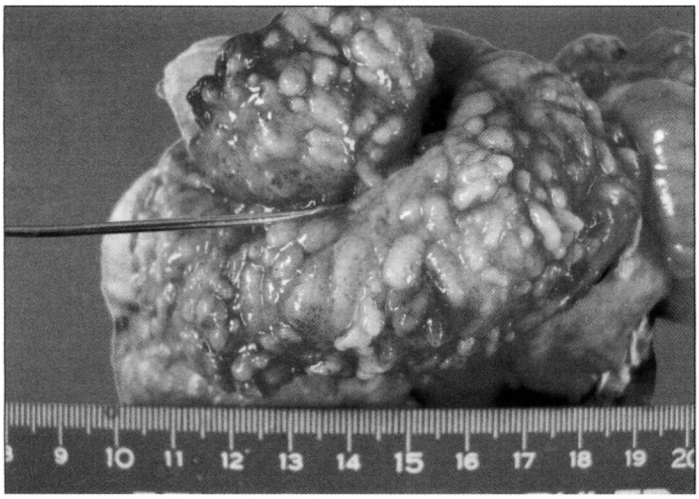

Fig.3 摘出標本

腸間膜側の縦走潰瘍内に0.5mm大の穿孔を認めた. また, 回腸の敷石像が散見された.

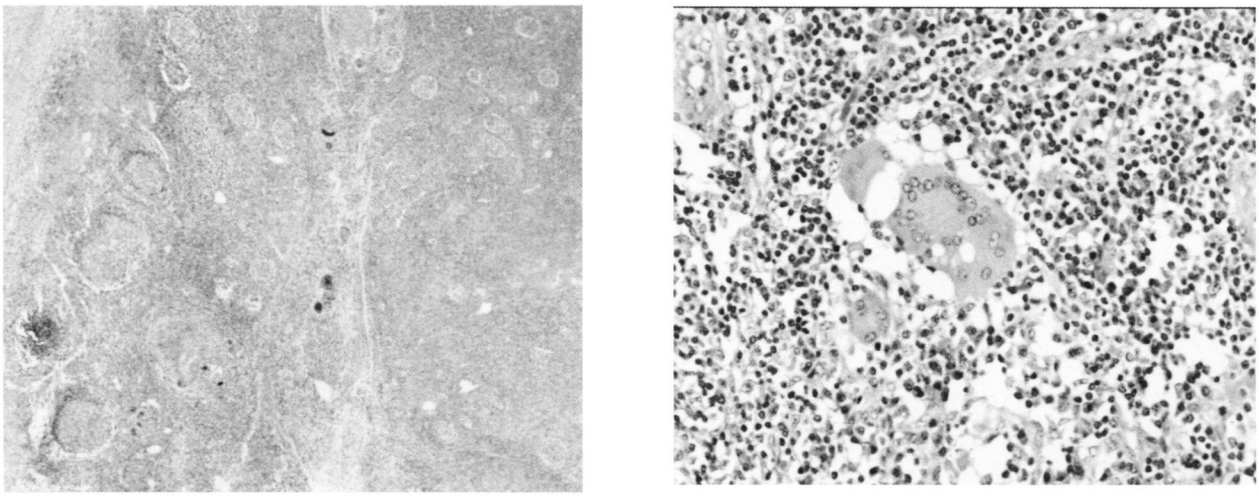

Fig.4 病理組織

ほぼ全周性に炎症が波及しており, リンパ濾胞の形成が著明であった(a;10×2). Langhans型巨細胞が多数認められた(b:10×10).

考　察

Crohn病による消化管穿孔は稀であり，世界的には1935年のArnheim[4]，本邦では1966年のYamaseら[5]の報告に始まり，その頻度は0.7～9.2%[1-3]とされている．長谷川ら[6]による112例，田中ら[7]による160例の検討では，平均年齢が33歳で，男性が女性に比べ2.1～2.7倍で，穿孔の好発部位は回腸であり(73.4~92.0%)，腸間膜付着部に多い(88.9%)とされる．これは欧米では腸間膜付着部の対側に多い[8]のとは対照的である．また，術前にCTにて腹腔内遊離ガス像が検出されたのは63%であり，検出率は高くはない．これは，小腸の穿孔が多いことや，慢性的な腸管の炎症により周囲組織と癒着していることなどが理由として考えられる[9]．自験例でも，穿孔部がS状結腸間膜に強固に癒着しており，そのため腹腔内遊離ガスを認めなかったと考えられた．

穿孔の原因としては，①急激な炎症の進行，②肛門側腸管の狭窄・閉塞による腸管内圧の上昇，③ステロイド剤の関与，④腸管の血管炎などによる血栓の2次的な虚血性変化，⑤中毒性巨大結腸症などが考えられている[2,10]．自験例では，狭窄は認めず，またステロイド投与の既往もないことから，①ないし④の関与が示唆された．

治療は，手術は必須であるが，切除範囲ならびに術式の選択が非常に重要である．従来，単純縫合閉鎖は術後の縫合不全を惹起するため禁忌とされてきた．また穿孔部のみではなく，肉眼で炎症部位と判断される範囲を一括切除し10cm以上の健常部を切除する必要があるとされてきた[11]が，近年では単純縫合閉鎖を行った報告例もあり[12]，中でも保田ら[13]は①肛門側に完全狭窄がない，②腸管の炎症硬化が高度でなく縫合が可能，③穿孔部位が明白であることを単純縫合閉鎖の適応としてあげている．また肉眼による炎症部切除でも再発率は変わらないとする報告[14]や，病変から30cm前後離して切除する広範囲切除群と5cm前後離して切除する小範囲切除群で術後の再手術率に差がないとの報告[15]もあり，現在ではshort bowel syndromeの予防のためにも広範囲切除を避け，できるだけ小範囲の切除を行うのが適切であると考えられている．

おわりに

回腸穿孔にて発症したCrohn病の1例について若干の文献的考察を加え報告した．若年者の腹膜炎ではCrohn病による消化管穿孔も念頭におき，適切な対応をとる必要があると考えられた．

参　考　文　献

1) 八尾恒良，岡田光男，飯田三雄：クローン病の長期経過　消外　14：685-692,1991
2) Greenstein AJ, Mann D, Sachar DB, et al：Free perforation in Crohn's disease：A survey of 99 cases. Am J Gastroenterol 80:682-689,1985
3) Kim N, Senagore AJ, Luchtefeld MA, et al：Longterm outcome after ileocaecal resection for Crohn's disease. Am Surg 63:627-633,1996
4) Arnheim EE：Regional ileitis with perforation, abscess, and peritonitis. J Mt Sinai Hosp 2:61-63,1935
5) Yamase K, Inui M, Yamase Y：Free perforation in Crohn's disease：a report of 33 cases and review of literature. Am J Gastroenterol 81:38-43,1966
6) 長谷川久美，川合重夫，久米進一郎ほか：Crohn病による汎発性腹膜炎の1例　日臨外会誌　59:2930-2934,1998
7) 田中賢治，伊藤重彦，木戸川秀生ほか：Crohn病による腹腔内遊離穿孔手術例―自験例および本邦報告例の検討―　救急医学 26:120-122,2002
8) Abascal J, Diaz-Rojas F, Jorge J, et al：Free perforation of the small bowel in Crohn's disease. World J Surg 6:216-220,1982
9) 杉本貴樹，高橋信之，永井公尚ほか：穿孔をきたした小腸Crohn病の1例と本邦報告例の検討．臨床外科 43:411-415,1988
10) 倉立真志，国友一史，河崎秀樹ほか：穿孔をきたした小腸Crohn病の1例．消外 14:509-514,1991
11) Bergman L, Krause V：Crohn's disease long term study of the clinical course of 196 patients. Scand J Gastroent 12:937-943,1977
12) 岡崎　誠，平塚正弘，矢野外喜治ほか：単純縫合を行ったCrohn病回腸穿孔の1例．手術 58:293-296,2004
13) 保田尚邦，草野満夫：小腸穿孔をきたしたCrohn病の2例．日外科系連会誌 26:1468-1470,2001
14) Pennington L, Hamilton SR, Rayless TM,et al：Surgical management of Crohn's disease；Influence of disease at margin of resection. Ann Surg 192:311-318,1980
15) 更科広実，横山正之，斉藤典男ほか：クローン病の外科的治療―その適応と術式の選択―　消外　14:721-727,1991