名寄市病誌　6：33～35，1998

原著

80歳以上高齢者における大腸癌手術症例の検討

中久保善敬　猪俣　斉　西山　徹　久保田　宏

はじめに

高齢化社会への移行に伴い老人の手術症例も増加傾向にあり、当科でも同様の傾向が認められる。今回、われわれが経験した高齢者大腸癌の手術症例につき、若干の文献的考察を加えて報告する。

対象と方法

1992年6月から1997年6月までに手術を施行した80歳以上の大腸癌患者10例について検討した。

結　　果

年令は80～91歳（平均84.0歳）、男女比は3：7であった。発生部位は盲腸2例、上行結腸2例、横行結腸1例、S状結腸1例、直腸4例（Ra 3例、Rb 1例）であり、施行した術式は右半結腸切除3例、横行結腸切除1例、低位前方切除5例、90歳の早期上行結腸癌の1例には腹腔鏡補助下右結腸切除を施行した（表1）。郭清度はD1が1例、D2が6例、D3が2例であった（図1）。病期分類は、Stage Ⅰが2例、Stage Ⅱが6例、Stage Ⅲが2例で、肝転移・遠隔転移を認めた症例はなく、9例に根治度Aの手術を施行し得た（図1）。病理組織診断にて深達度はsmが2例、ssが8例で、ly0が2例、ly1が7例、ly2が1例、v0が8例、v1が2例、n0が9例、n2が1例であった（図2）。組織型分類では高分化型腺癌5例、中分化型腺癌4例、粘液癌1例であった（図3）。術前の危険因子として貧血、高血圧が比較的多く認められたが、すべての症例で何らかの合併症を有していた（表2）。術後合併症は創感染とせんもうをそれぞれ1例ずつ認めたものの重篤には至らなかった。また、術後の在院日数は平均で24.6日であったが、腹腔鏡補助下手術を施行した症例では17日で退院可能であった。

表1.　発生部位と術式

① 発生部位		② 術式	
盲腸	2例	右半結腸切除	3例
上行結腸	2例	横行結腸切除	1例
横行結腸	1例	直腸前方切除	5例
S状結腸	1例	腹腔鏡補助下	
直腸(Ra)	3例	右結腸切除	1例
(Rb)	1例		

表2.　術前のrisk factor

心電図異常	1例（10%）
貧　血	5例（50%）
高　血　圧	7例（70%）
糖　尿　病	1例（10%）
呼吸機能低下	3例（30%）
腎機能低下	1例（10%）
そ　の　他	8例（80%）
合併症なし	0例（ 0%）

（重複例を含む.）

Key Words：高齢者大腸癌、術前術後合併症

Clinical studies of Surgery for colorectal cancer in Aged patients over 80 years old.

Yoshihiro Nakakubo, Tohru Nishiyama, Hitoshi Inomata, Hiroshi Kubota
First Department of Surgery, Nayoro City Hospital.
名寄市立総合病院　第一外科

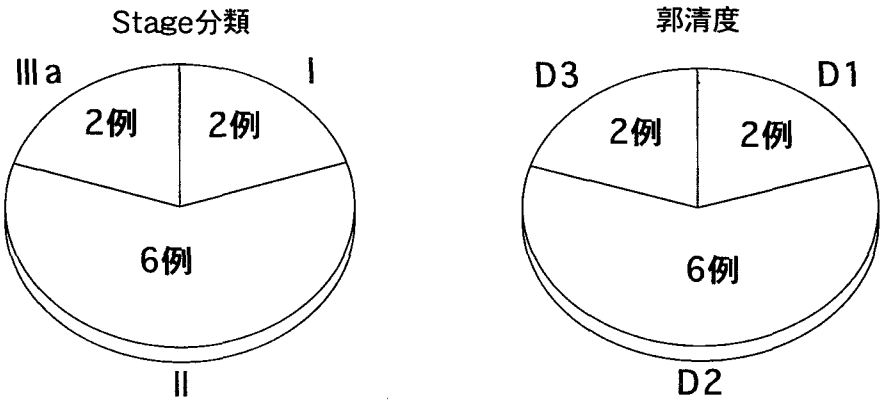

図 1.　Stage 分類と郭清度

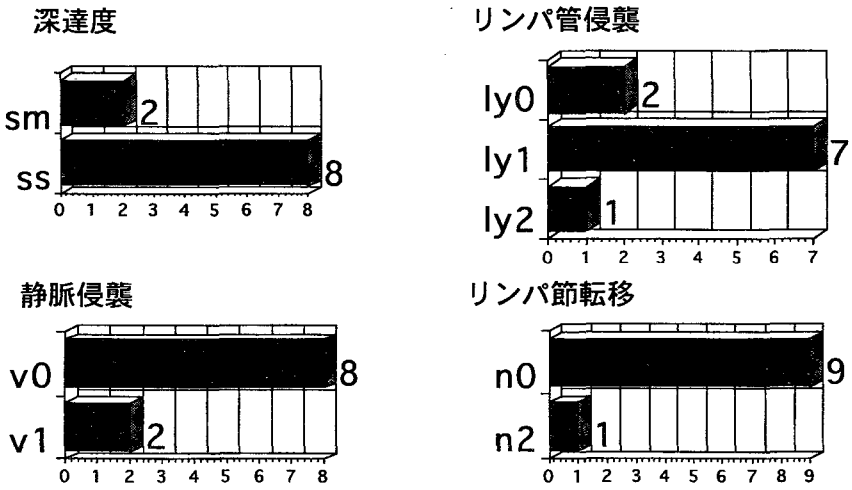

図 2.　病理組織学的所見

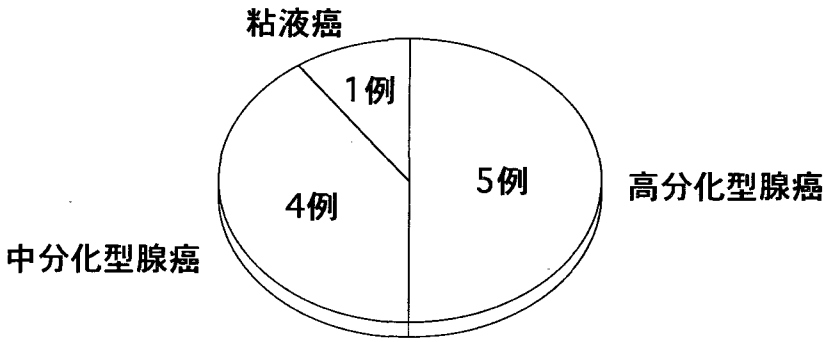

図 3.　病理組織学的所見

考　　察

人口の高齢化、食生活の欧米化、周術期管理の進歩に伴い高齢者大腸癌手術症例数は増加傾向にある[1)2)]。当科においても同様の傾向がみられ、88年1月から92年5月までの5年間では80歳以上の大腸癌手術症例は5例であったのに対し、最近の5年間では10例と倍増している。

一般に高齢者は全身の臓器の予備能の低下が見られたり、併存疾患を合併する頻度も高く[3)4)]、術後合併症やQOLを考慮した術式を決定することが重要である。当科における最近5年間の手術症例では、術前のrisk factorとして貧血・高血圧が比較的多く認められ、すべての症例で何らかの合併症を有していた。

占拠部位に関しては高齢化に伴って結腸癌が多くなり、特に右側結腸癌の比率が若年者と比較して増加するといわれている[5)]が、自験例では右側結腸癌と直腸癌が同数であった。

また、太田[6)]が高齢者の癌の特徴としてあげている高分化性・低成長性・限局性については一致しているが、多発性という点については相違している。

森田ら[7)]は、局所症状の増悪や転移の促進につながる原発巣は極力切除することを原則とすると述べており、自験例においても全例に切除術を施行し、その切除率は100％であった。自験例10例中8例の進行癌に対しD2もしくはD3郭清を施行し、術後に重篤な合併症を認めなかったことから、高齢者であっても積極的な根治術が可能であると思われた。

当科で経験した90歳の早期上行結腸癌の1例では、術前の呼吸機能検査で1秒率が45.4％と低下していたこともあり、吊り上げ併用下に腹腔鏡補助下右結腸切除術を施行した。正中切開や経腹直筋切開による通常の右半結腸切除などに較べ手術創が格段に縮小できるため、術後の疼痛も少なく、早期離床・早期退院に有効であった。根治性に関してもD2郭清が可能であり、今後、腹腔鏡補助下手術症例は増加するものと予想される。

なお、本論文の要旨は第72回日本臨床外科医学会北海道支部例会において発表した。

文　　献

1）川掘勝史、岡島正純、有田道典ら：高齢者大腸癌の臨床病理学的特徴と遠隔成績.
日本大腸肛門病会誌 48：206 − 211，1995.

2）永岡栄、豊島宏、板東隆文ら：高齢者大腸癌の臨床的特徴と外科治療成績.
日本大腸肛門病会誌 48：629 − 634，1995.

3）玉熊正悦:高齢者外科侵襲と生体反応の特徴.
外科診療 24：936 − 942，1982.

4）石神純也、山田一隆、浅沼榎ら：高齢者大腸癌の外科治療について.
日消外会誌 27：1961 − 1967，1994.

5）貞広荘太郎、安田聖栄、田島知郎ら：高齢者下部消化管癌に対する外科治療.
臨外 50：1001 − 1005，1995.

6）太田邦夫：高齢者の癌の特徴．癌と化療
13：3105 − 3108，1986.
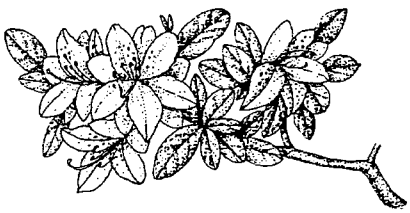
7）森田隆幸ら：高齢者大腸癌症例の検討.
日消外会誌 20：2431 − 2434，1987.