名寄市病誌　5：70～73，1997

原著

胸水のコントロールに苦慮し、急激な経過をたどったアミロイドーシスの一例

貴田岡享*　斎藤哲也*　福澤　純*
田中秀一*　北原　学**　赤石直之*

はじめに

アミロイドーシスは、独特の繊維構造を持つ特異なアミロイドが種々の臓器、組織の細胞外に沈着することにより機能障害をきたす原因不明の代謝疾患である。今回我々は、アミロイドの沈着によるネフローゼ症候群で胸水のコントロールに苦慮し、ECUMが著効したが、その後急激な経過をたどったアミロイドーシスの一例を経験したので、文献的考察を加え報告する。

症　例

患　者：44歳、女性　主婦

主　訴：下肢のむくみ。

家族歴：腎疾患、膠原病など特記べきことなし。

既往歴：20歳、30歳時に肺炎で入院。

現病歴：平成8年6月頃、特に誘因なく両下肢のむくみ、だるさが出現。徐々に増悪するため9月6日に当科外来を受診し、多量の蛋白尿と低蛋白血症をみとめ腎疾患が疑われ、精査治療目的で9月13日初回入院。

Key words：アミロイドーシス（Amyloidosis）
体外超濾過法（ECUM；Extracorporeal ultrafiltration method）
心アミロイドーシス（Cardiac amyloidosis）

A case of Amyloidosis with Marked Pulmonary Effusion Treated Effectively with ECUM

Tohru Kitaoka, Tetsuya Saito, Jun Fukuzawa
Hideichi Tanaka, Manabu Kitahara, Tadayuki Akaishi
First Department of Internal Medicine, Nayoro City Hospital*
Department of Urology, Nayoro City Hospital**
＊：名寄市立総合病院　第一内科
＊＊：名寄市立総合病院　泌尿器科

現　症：身長148cm、体重44.0kg、血圧90/44mmHg、脈拍77/分。体温35.9℃。胸部聴診上第三肋間胸骨左縁から心尖部にLevine2/6の全収縮期雑音を聴取。肺野のラ音は聴取せず。腹部は肝臓を肋骨弓下に3横指触知。脾、腎をふれず、両下肢に浮腫を認めた。神経学的所見は特に異常を認めなかった。

入院時検査所見：（表）

入院後の経過：低塩分、低蛋白の腎臓病食と安静、利尿剤の使用で下肢の浮腫は消失した。生化学的検査、尿検査の所見がネフローゼ症候群の診断基準を満たすため、確定診断のため本院泌尿器科で腎生検を施行し、病理学的所見にてアミロイドーシスの確定診断が得られた（図1）。その後、胃、十二指腸、直腸粘膜の生検でもいずれもアミロイドの沈着を認めた。心臓については、心電図でV1～V3がQS型を示し（図2）、心エコーで同疾患に特徴的な“油滴状の輝き（granular sparkling）”（図3）を認め、Tcピロリン酸心筋シンチで心室にびまん性の集積が認め、アミロイドの沈着が示唆され、心アミロイドーシスも疑われた。食事療法と少量の利尿剤の使用にて浮腫のコントロールがつき、心不全症状や不整脈が認めなかったため、11月21日に退院し外来通院となった。しかし再び浮腫が出現し、徐々に増悪し心不全症状も出現したため平成9年2月8日第二回入院となった。胸部レントゲン写真で心陰影の拡大、

表　入院時検査所見

血液・凝固系検査：		
WBC	5800	/mm³
RBC	414x10⁴	/mm³
Hb	13.2	g/dl
Ht	38.7	%
Plat	27.5x10⁴	/mm³
PT	11.1秒	
Fibrinogen	476	mg/dl

生化学的検査：		
GOT	21	IU/L
GPT	19	IU/L
LDH	158	IU/L
γ-GTP	47	IU/L
ALP	255	IU/L
Ch-E	375	IU/L
T-bil	0.6	mg/dl
AMY	38	IU/L
UA	4.4	mg/dl
BUN	13	mg/dl
Cre	0.51	mg/dl
T-cho	258	mg/dl
TP	4.5	mg/dl
Alb	2.5	mg/dl
Alb	58.2	%
α1-gl	3.2	%
α2-gl	12.4	%
β-gl	14.4	%
γ-gl	11.8	%
A/G	1.39	
CRP	0	mg/dl
Na	139	mEq/L
K	3.7	mEq/L
Cl	105	mEq/L
Ca	8.5	mg/dl
P	4.3	mg/dl
FBS	96	mg/dl
β2-MG	1.4	mg/L
Ig-G	596	mg/dl
Ig-M	84	mg/dl
Ig-A	115	mg/dl
C3	84	mg/dl
C4	39.3	mg/dl
CH50	37	U/ml

免疫学的検査：		
ASLO	26	IU/ml
RA	0	IU/ml
LEテスト	(−)	
抗DNA	1.1	IU/ml
抗核抗体	20倍未満	
HBsAg	(−)	
HBsAb	(−)	
HCVab	(−)	

内分泌学的検査：		
レニン	0.6	ng/ml/hr
アルドステロン	3.7	ng/dl
アドレナリン	0.01	ng/ml
ノルアドレナリン	0.3	ng/ml
ドーパミン	0.02	ng/ml
ACE	19.9	U/L

尿検査：		
pH	6.5	
尿糖定性	(−)	
尿蛋白定性	(3+)	
ケトン	(−)	
ビリルビン	(−)	
ウロビリノーゲン	(±)	
比重	1.016	
尿蛋白定量	8.6	g/day

24時間Ccr	107.4	ml/min/1.48m²

肺血管陰影の増強あり胸水貯留を認めた。尿中蛋白定量では15.6g/日と初回入院時より悪化しており、生化学的検査所見でもTP3.9g/dl、ALB 2.2g/dlと著明な低蛋白血症を認めた。その後、上気道炎を契機に、両側の胸水貯留を認め、利尿剤と少量のドパミンの点滴静注、アルブミン製剤による補給を行ったが改善せず、徐々に悪化した。そのため、右大腿静脈にダブルルーメンカテーテルを留置し2月19日、20日の2日間ECUM600ml/時を3時間（計3600ml）を施行、2月26日には両側の胸水を穿刺、排液（右500ml、左250ml、計750ml）を行った結果、胸部レントゲン写真で肺うっ血所見と胸水は消失し心拡大もなくなった（胸部レントゲン経過；図4）。その後、食事療法と少量の利尿剤の内服で経過をみたが、3月10日から再び心拡大がみられ、3月13日の胸部CTでは再び胸水貯留が確認され、定期的なECUM施行が検討されていたが、3月15日突然呼吸心拍停止

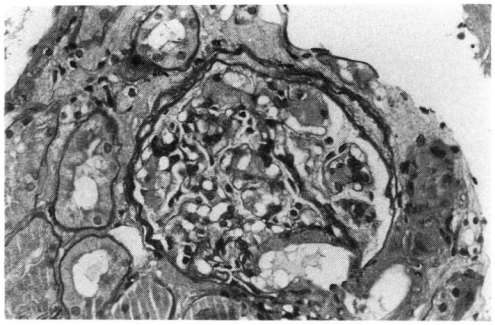

（a）PAS　220倍

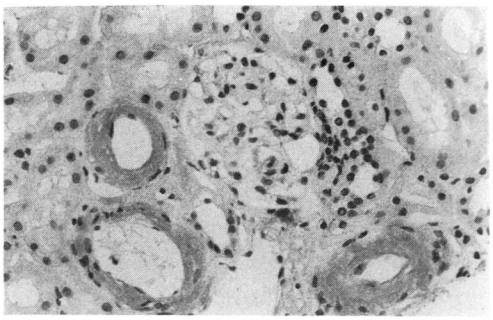

（b）アミロイド染色　200倍

（c）電子顕微鏡像

図1.　病理学的所見

状態となり蘇生術の効なく永眠した。発症より9カ月、第1回入院より6カ月の経過であった。

考　　察

全身のアミロイドーシスは進行性で予後不良であり、アミロイドの合成およびその組織沈着の抑制にコルヒチン療法が、また沈着したアミロイドの組織からの遊離促進にDMSO療法が効果があるとの報告が散見されるが[1]、その効果は不定で

図2.　心電図

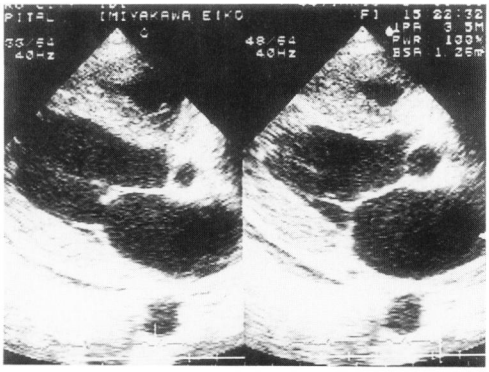

（a）長軸像

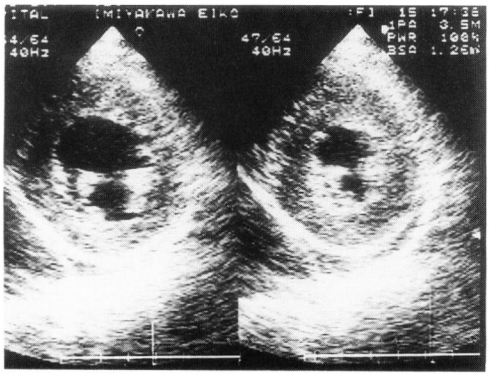

（b）短軸像

図3.　心エコー

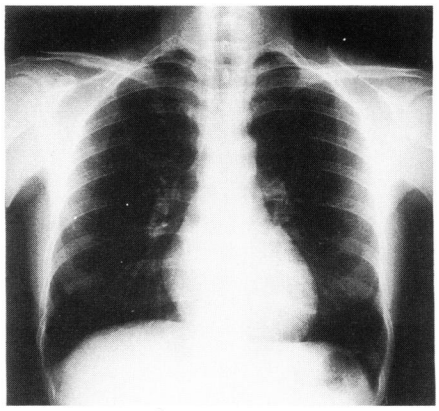

（a）平成８年９月 初回入院時

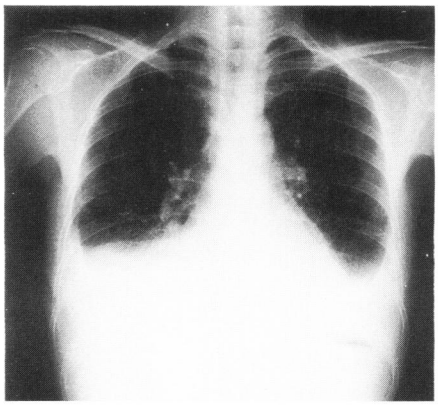

（b）平成９年２月 増悪時

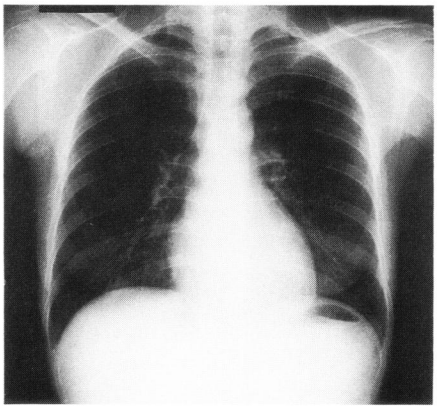

（c）平成９年２月 ＥＣＵＭ施行、穿刺、排液後

図４. 胸部レントゲン写真の経過

あり特に有効な治療法は確立されておらず、臓器移植を除いては対症療法に頼らざるを得ないのが現状である。

本症例は、著明な低蛋白血症に心アミロイドーシスの合併による心機能低下が関連したと考えれれる浮腫や胸水貯留などの全身のうっ血症状にたいして、利尿剤や少量のカテーコールアミン製剤の点滴静注など内科的な治療を行ったが良好な反応を得られなかった。本症例では元来、著明な低蛋白血症が存在し、それも利尿剤に対する反応の低下の一因と考えられ、そのため ECUM のような直接的な除水が著効したと考えられた。急激な腎機能の低下が起これば透析導入、慢性維持透析を施行せざるを得ないが、その前段階としての早期の ECUM の導入は患者の入院日数の短縮、在宅期間の延長の手段として考慮されるべき治療法と考えた。

なお、本症例では、24 時間ホルター心電図検査やモニター心電図で危険な不整脈の徴候は認めなかったし、突然の呼吸心停止状態の直前には心室頻拍やブロック等の致死的不整脈は記録されていないが、その急激な転帰から心アミロイドーシスによる急性心不全によると考えた。浮腫や心不全に対する対症療法のみならず予防的な抗不整脈剤の投与やペースメーカー移植術の適応についても考慮する必要があるかもしれないと考えた。

謝辞：本稿を終えるにあたり、本症例について腎組織の病理組織学的検査、電子顕微鏡観察を行っていただいた市立札幌病院病理、立野正敏先生に深謝いたします。

文　　献

１）磯部敬：アミロイドーシスの治療．アミロイドーシス調査研究班 1994 年度研究 報告書：144 − 150, 1995.

２）松崎博充，高月清：内分泌、代謝性疾患の薬物治療(2)．医学と薬学 32：1093 − 1100, 1994.

３）荒木淑郎：代謝疾患　診断から治療　アミロイドーシス．現代医療 21：719 − 723, 1989.