名寄市病誌　2：16～18，1994

原著

ステロイド療法が奏効した良性外転神経麻痺の1例

西條政幸*　小久保雅代**　滝本昌俊
高橋庸二　武田守正***

はじめに

小児の外転神経麻痺は頭蓋内腫瘍の一症状であり，注意を要する疾患である[1]。しかし，中にはそのような基礎疾患がなく突然発症する予後良好な外転神経麻痺がある。私たちは突然の複視で発症した外転神経麻痺の10歳男児に対して，プレドニン投与によるステロイド療法が奏功したと考えられる良性外転神経麻痺の1例を経験した。本邦での良性外転神経麻痺の報告は極めて少なく[2]，これまでの文献とあわせて報告する。

症　例

患児；10歳男児。

既往歴および家族歴；特記すべき事項なし。

現症；1992年3月22日から左方注視時に複視が出現した。4月1日当院眼科を受診したが，その時には眼球運動は異常ないと言われた。しかし，その後も複視が出現し，さらに左眼の異物感が伴い，4月3日当科外来を受診した。左外転神経麻痺の診断で入院した。

Key words：良性外転神経麻痺，ステロイド療法，重症筋無力症，頭蓋内腫瘍，小児

A report of a patient with benign sixth nerve palsy successfully treated with steroid therapy.

Masayuki Saijo, Masayo Kokubo,
Masatoshi Takimoto, Youji Takahashi,
Morimasa Takeda
名寄市立総合病院小児科
名寄市立総合病院眼科
＊：現；旭川医科大学小児科
＊＊：現；清水赤十字病院小児科
＊＊＊：現；稚内市立病院眼科

理学的所見；左方注視時に複視を訴えたが，右方注視時には複視を訴えなかった。左眼球の左方への外転が障害されていた（写真左上および下）。両眼とも，前眼部，中間透光体，眼底は異常なかった。視力は左1.0，右1.0と異常なかった。その他の脳神経障害を示唆する所見はなかった。心肺に異常なく，また，眼瞼下垂や歩行障害もなかった。

検査所見；末梢血液検査所見上異常なく，赤血球沈降速度反応やＣＲＰも異常なく炎症反応は認められなかった。ＣＰＫも正常範囲内であった。抗アセチルコリンリセプター抗体は陰性であった。生化学検査でも異常は認められなかった。頭部ＣＴで軽度右側脳室の狭小化と極めて軽度の mid-line のシフトがみとめられた（ただし，後に病的でないと判断された）。左眼窩内腫瘍はなかった。脳波は異常なかった。髄液検査では細胞増多はなく，その他の異常もなかった。初圧が200mmH_2Oであった。

経過；左外転神経麻痺以外の異常はなかったが，頭部ＣＴで上記の所見が認められたため，脳炎の可能性を否定できなく，アシクロビル15mg/日(分3)の投与とグリセオール20ml/日(分2)の静注投与を5日間行った。しかし，左外転神経麻痺の改善は認められず，また，先に記した頭部ＣＴ上の所見は病的なものではないと判断して，アシクロビルとグリセオールの投与は中止した。発症して20日経っても症状の改善が認められず，プレドニン60mg/日(分1)とビタミンB_{12}1.5mg/日(分3)の経口投与を開始した。プレドニン投与4日目から徐々に麻痺は改善し，投与10日目でほぼ麻痺は消失した(写真右上および下)。その後，プレドニンを徐々に減量し，内服中止とした。症状消失後ほぼ2年経過するが，現在のところ再発は認められない。

ウイルス学的検索；単純ヘルペスウイルス，インフルエンザウイルスの抗体価をペア血清で測定したが，有意な上昇を呈したものはなかった。

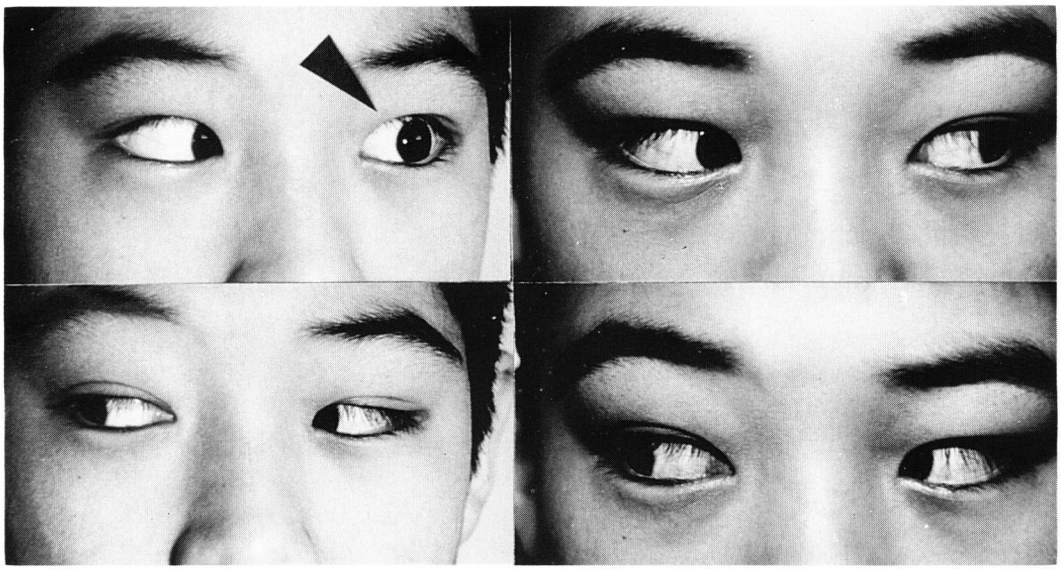

写真1．発症時（左上下）と回復時（右上下）の写真を示す。

表1．良性外転神経麻痺の報告のまとめ

報告者および報告した年代	年齢	性	外転神経麻痺に先行した疾患	患側	文献
西條政幸ら(本症例)	10Y	男		左	
Knox,D.L.ら(1967年)	3Y	男	上気道炎，中耳炎	左	3
	13Y	男	発熱性疾患		
	6Y	男	上気道炎	右	
	18M	男	発熱，化膿性結膜炎	右	
	2Y	女	上気道炎	右	
	4Y	女	インフルエンザ様疾患	左	
	3Y	男		右	
	22M	男	上気道炎	右	
	10Y	男		右	
	15Y	男	上気道炎，蝶形骨洞炎	右	
	7Y	男	発熱性疾患	右	
	10Y	女	中耳炎	右	
Barnett,A.M.(1974年)	5Y	女		左	4
Nemet,P.ら(1974)	14M	男	水痘	左	5
Bixemanm W.W.ら(1981年)	2M	女	上気道炎，中耳炎	右	6
Werner,D.B.ら(1983年)	15M	女	MMRワクチン接種	左	7
	3Y	男	発熱性疾患	左	
	10M	男	クループ	左	
	8M	女	DTPワクチン接種	左	
Boger III,W.P.ら(1984年)	11M	女		左	8
	8M	女		左	
	10M	女	上気道炎	左	
	3Y	女	大腸菌性尿路感染症	左	
	7Y	女	流行性耳下腺炎	両側	
	11Y	男		右	
尾上正軒ら(1983年)	7Y	男	インフルエンザウイルスワクチン接種後	右	2
	17Y	男	上気道炎，左上顎洞炎 篩骨洞炎	左	
Verslype,L.M.ら	7M	男	溶連菌性咽頭扁桃炎 慢性蝶形骨洞炎	左	9
	1Y	男		左	

考　　察

1967年にKnox, D.L.らにより小児の良性外転神経麻痺の12例の報告[3]がなされて以来，多くの報告[2-9]が見られるが，本邦での小児の良性外転神経麻痺の報告[2]は極めて少ない。これまで良性外転神経麻痺の小児例の報告をまとめたのが表1である。本症例を加えて30例をまとめた。男女比は17：13で男児に多く，麻痺側の左右差は，左側15例，右側14例，両側1例で，ほぼ左右差はなかった。本症例では外転神経麻痺が現われる前に先行する疾患はなかったが，これまでの報告を集計すると，上気道感染症や発熱性疾患が先行している例が15例（50%），水痘1例，流行性耳下腺炎が各々1例，MMRワクチン，DTPワクチン，インフルエンザウイルスワクチン接種後が各々1例であった。また，細菌感染症が先行した症例では，大腸菌による尿路感染症が1例，溶連菌感染症の咽頭扁桃炎が1例であった。いずれにしても，約3分の2のケースで何らかの先行感染症が存在していた。このことは良性外転神経麻痺はウイルスなどの感染に引き続いて発症した神経炎が原因である可能性を示唆している。

本症例では，髄液検査で脳脊髄膜炎は否定的であったが，軽度髄液圧が上昇（200mmH_2O）していたこと，頭部CTで軽度右側脳室の狭小化と極めて軽度のmid-lineのシフトがみとめられたことから，ヘルペス脳炎の可能性も考えてアシクロビルの投与をおこなったが，経過をみて5日間で投与中止した。中枢神経系感染症も否定的で，左外転神経麻痺以外に神経学的異常や乳頭浮腫はなく，頭部ＣＴでも腫瘍性病変がなかったので，良性外転神経麻痺と考えてプレドニンの経口投与を開始した。良性外転神経麻痺に対してプレドニンの投与を行い効果が認められたとする報告[2]もあり，私たちも同じ治療を試みた。経過は極めて良好で，プレドニン投与を開始して間もなくから複視は軽快し2週間で外転神経麻痺は消失した。約3週間でプレドニンの投与を漸減中止できた。プレドニンが本疾患に対して有効か否かについては更に症例を重ねて検討する必要があるが，試みる価値のある治療法と考えられる。

Robertson, D.M. らの133例の小児外転神経麻痺に関する報告[1]では，麻痺の原因の39%が頭蓋内腫瘍で，外傷が20%，神経系炎症疾患がそれに次いで原因として多かった。これは外転神経麻痺の症状を呈している小児を診た場合には，頭蓋内腫瘍の存在を考えて細心の注意を払うことが大切であることを示している。

本症例では，重症筋無力症との鑑別が問題となるが，テンシロンテストは行わなかった。しかし，外転神経麻痺以外の眼筋障害がなく，抗アセチルコリンリセプター抗体が陰性であったことなどから否定的である。約2年間の経過観察で左外転神経麻痺の再発はない。

ま　と　め

プレドニンが奏功したと考えられる良性外転神経麻痺の10歳男児を報告した。

文　　献

1）Robertson DM, Hines JD, Rucker CW: Acquired sixth-nerve paresis in children. Arch of Ophthalmololgy 83：574-579, 1970.

2）尾上正軒，小笠原孝祐，米山高仁，ほか：若年者にみられた良性外転神経麻痺の2例．眼紀　34：63-66, 1983.

3）Knox DL, Clark DB, Schuster FF: Benign VI nerve palsies in children. pediatrics 40：560-564, 1967.

4）Barnett AM: Benign recurrent abducens palsy in children. S Afr Med J 46：1662-1663, 1972.

5）Nemet P, Ehrlich D, Lazar M: Benign abducens palsy in varicella. Am J of Ophthalmology 78：859, 1974.

6）Bixenmann WW, von Noorden GK: Benign recurrent VI nerve palsy in childhood. J of pediatric Oqhthalmology and strabismus 18：29-34, 1981.

7）Werner DB, Savino PJ, Norman JS: Benign recurrent sixth nerve pareses in childhood secondary to immunization or viral illness. Arch of Ophthalmology 101：607-608, 1983.

8）Boger III WP, Puliafito CA, Magoon EH, et al: Recurrent isolated sixth nerve palsy in children. Ann Ophthalmology 16：237-244, 1984.

9）Verslype LM, Folk ER, Thoms ML: Recurrent sixth nerve palsy. Am. Orthoptic J. 40：76-79, 1990.