

# Tubular retractor systemを用いた 低侵襲腰椎後方減圧術の施行経験

<sup>1</sup>安斉公雄、<sup>1</sup>妹尾 誠、<sup>2</sup>常見健雄、<sup>1</sup>中村博彦

<sup>1</sup>中村記念病院 脳神経外科、北海道脳神経疾患研究所

<sup>2</sup>中村記念病院 整形外科

## Surgical Experiences of Less Invasive Posterior Lumbar Decompression Using Tubular Retractor System.

<sup>1</sup>Kimio ANZAI, M.D., <sup>1</sup>Makoto SENOO, M.D., <sup>2</sup>Takeo TSUNEMI, M.D., and <sup>1</sup>Hirohiko NAKAMURA, M.D.

<sup>1</sup>Department of Neurosurgery, Nakamura Memorial Hospital and Hokkaido Brain Research Foundation,

<sup>2</sup>Department of Orthopedic Surgery, Nakamura Memorial Hospital, Sapporo, Japan

### Summary:

Tubular retractor system is a new surgical device which was developed for endoscopic removal of lumbar disc herniation (MicroEndoscopic Discectomy: MED). Smaller skin incision and reducing damage to paraspinal soft tissues are realized by using this device. We started posterior lumbar decompression (discectomy, laminotomy and laminectomy, fenestration) by using this new device for lumbar degenerative diseases to minimize the postoperative complications of patients. Surgical techniques and efficacy of this device are reported.

**Key words:** endoscopic decompression, degenerative lumbar disease, less invasive surgery, microsurgical decompression, tubular retractor system

### I. はじめに

腰椎変性疾患は高齢者に限らず外科治療の対象となる場合が多く、通常、後方減圧術の適応となる。従来、腰部正中に縦切開を加え、電気メスもしくは骨膜剝離子にて傍脊柱筋を棘突起、椎弓から骨膜下に剝離した後に開創器にて左右に大きく開いて術野を確保し、靭帯、骨組織、変性椎間板などを切除して神経組織を減圧するという術式が一般的である。近年、顕微鏡手術の普及などにより術式の低侵襲化が進んでいるが、それでもまだ手術操作による術後の筋萎縮、疼痛の残存などの合併症の

発生および離床の遅延、入院期間の遷延などから社会復帰が遅れる症例も散見される。Tubular retractor systemは1997年にFoley、Smithらの開発したMED (MicroEndoscopic Discectomy) システム<sup>2)</sup>に使用されたdeviceであり、腰椎後方減圧術に際して皮膚切開および傍脊柱筋の剝離が最小限ですむという特徴を持つ。われわれは手術の侵襲による術後の患者の愁訴、合併症を減少させる目的で、このtubular retractor systemに注目し、低侵襲腰椎後方減圧術を開始した。ここにその手術方法、および代表例を提示しその有用性について報告する。

## II. 手術方法

### 1. guide wireの挿入まで

患者は全身麻酔を導入後、手術台の上で腹臥位をとる。その際、われわれは腹圧の上昇による硬膜外静脈叢の怒張および出血を防ぎ、腹臥位下での良好な呼吸管理を目的として4点台を使用している。側面からのC-armによる透視下に当該椎間板レベルを確認し、正中より約10mm罹患側にguide wireの刺入点を決定する。同部を中心に局所麻酔を行い約20mmの縦切開を行う。一般的にはretractorのサイズ（顕微鏡手術の場合、われわれは通常18mm径のものを使用している）に合わせて皮膚切開の大きさは決定されるが、切開の断端部に長時間張力がかかることによる組織の損傷を避けるために若干大きめに切開している。皮膚切開の後に皮下組織を剝離して腰背筋膜を露出し、同様に縦切開する。皮膚切開の前にguide wireを刺入することも可能であるが、便宜上われわれは皮膚切開、筋膜切開を先行している。guide wireの刺入は透視下にて行い、椎間板腔になるべく平行になるように留意し、当該椎間板レベルの上位椎弓下縁に当たるまで挿入する。

### 2. 最初のdilatorの挿入

最初のcanule式dilatorをguide wireを通じて挿入する。上位椎弓下縁の表面までdilatorを進めた後にguide wireは抜去する。骨膜、傍脊柱筋を含めた軟部組織をdilatorにて椎弓表面から剝離するが、その際に上位椎弓のみではなく術野となる下位椎弓上部の表面の軟部組織も十分に剝離しておく（Fig. 1, left）。Dilatorの先端の感触にて椎弓表面の形状および位置関係が把握できるが、透視下に操作を行うことでより正確な情報が得られる。この軟部組織の剝離はその後の手術の進行に大いに関係する重要な操作で、出血量の減少を念頭に骨膜下での操作に留意する。

### 3. dilatorとtubular retractorの段階的な挿入

最初のdilatorをguideにして、段階的に合計5本のdilatorを同様に挿入する（Fig. 1, right）。その際に周囲の軟部組織が迷入してこないように、絶えず最も外側のdilatorを椎弓に押し付けながら挿入するのがコツである。最後にtubular retractorをdilatorの外側に挿入し、同様に椎弓に押し付けるように保持しておく。手術前にあ

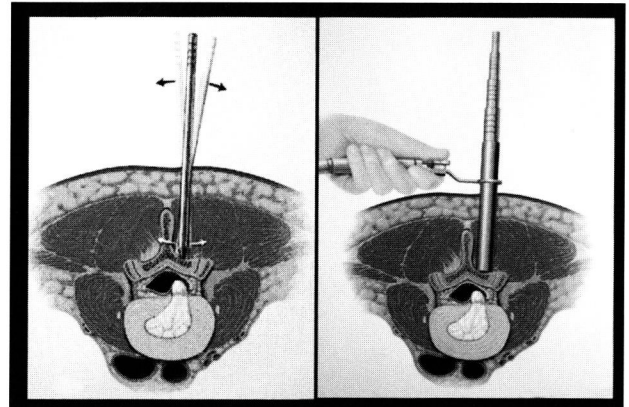


Fig. 1 Paraspinal soft tissues are dissected from lamina by first dilator (left) and dilators are inserted in order (right).

らかじめ手術台のレール（助手側の）に取り付けておいたflexible armにtubular retractorを取り付けて固定し、retractor内のdilatorを全て抜去すると手術侵入路（術野）が確保される。透視にて当該椎間板レベルに到達可能なことを確認しておく。

### 4. 手術顕微鏡および内視鏡の導入

tubular retractorが固定されれば手術顕微鏡および内視鏡が導入可能となる。内視鏡用のretractorは内視鏡を固定するために若干上方に長く作られている（Fig. 2, left）。顕微鏡手術用のretractorは上方がcutされておりretractor内への手術器具の出し入れがし易くなっている

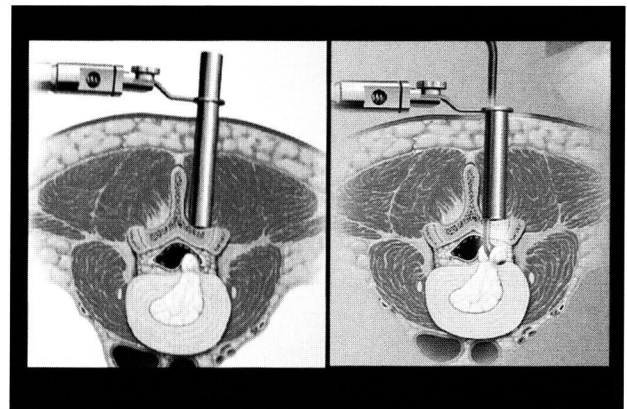


Fig. 2 Tubular retractors for endoscopic surgery (left: METRx system) and microscopic surgery (right: METRx MD system).

(Fig. 2, right)。内視鏡を使用する場合にはカメラの先端に軟部組織や血液が付着すると視野が汚くなり手術操作を妨げるので、適宜ふき取らなければならない。内視鏡先端からは高エネルギー光が発し、先端から8mm以内では41度以上の高熱が生じているので患者の組織に接触しないように注意が必要である<sup>9)</sup>。

## 5. 減圧術

### 1) Endoscopic decompression

内視鏡下に部分椎弓切除を行い、黄色靭帯を切除した後には神経根を同定する。椎弓切除は骨切除鉗子、high speed drillいずれでも可能である。内視鏡下での手術操作はTVモニターを見ながらの2次元下での操作となるため若干の熟練が必要となるが、慣れてしまえば問題となることはない。Drillを用いる場合、drillingの開始と終了時は常に手の動きを止めた状態で行う。Retractorに装着する内視鏡は現在、25度の角度がついた斜視鏡のみであるため、自分が見たい方向に適宜内視鏡を向ける必要がある。また、ただでさえ狭いretractor内に内視鏡の他に自分の手が2本入るために手術操作がしづらく、特に止血操作には難渋する場合がある。

### 2) Microscopic decompression

内視鏡下での手術と比較し、顕微鏡による3次元下での操作となるために手術操作がし易い印象はあるものの、十分な減圧を得るためにはretractorの向き (trajectory) を頻回に変える必要があり、せわしく感じる。また、その際に傍脊柱筋を含めた軟部組織がretractor内に迷入して術野が狭くなることは避けられず、適宜、組織を鉗子などにて切除しなければならない点の問題となるが、従来使用している手術器具がそのまま使用でき手術操作自体が問題となることはない。

## 6. 閉創

減圧操作の終了後、retractor内を十分に洗浄し、flexible armのハンドルを緩め、tubular retractorをゆつくりと抜去する。傍脊柱筋組織からの出血はbipolar cauteryにて完全に止血し、切開した腰背筋膜、皮膚を縫合する。創部内へのdrainage tubeの留置は通常不要である。

## Ⅲ. 症例提示

### 1. 症例 1: 32歳女性。

主 訴: 左下肢痛、左下肢脱力 (足関節背屈)。

既往歴: 数年前より腰痛を自覚し、MRIにてL4/5椎間板ヘルニアを指摘され、投薬、腰部外固定などにて保存的に加療されていた。

現病歴: 平成14年8月30日より腰部に違和感を覚え、翌日より左腰痛、左下肢痛、左坐骨神経痛を認めた。9月1日に症状が増悪し、近医 (整形外科) を受診し仙骨ブロックにて症状は軽減したが、9月2日に再び疼痛が増強し、起立歩行困難となり当院救急外来を受診された。

神経学的所見: 左腰痛、左下肢痛 (坐骨神経痛) を認め、左L5神経根領域の感覚 (痛覚、触覚) 低下、痺れ感を訴えていた。左足関節の背屈力も減弱し、深部腱反射は左下肢にて軽度減弱していた。

放射線学的所見: MRIにてL4/5左側に脱出した椎間板ヘルニアが認められ (Fig. 3)、CTにて左L5神経根および硬膜嚢の著明な圧排が確認された。

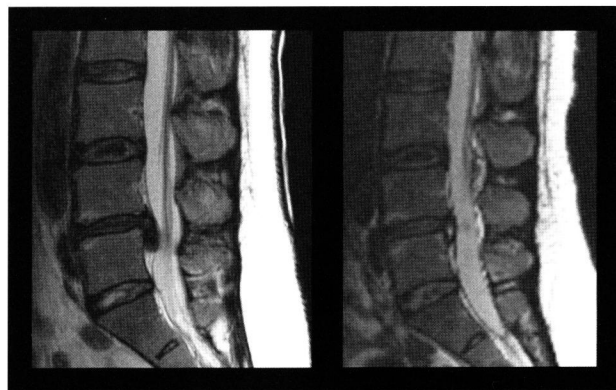


Fig. 3 T2 weighted MR images of patient 1 demonstrated L4/5 prolapsed disc herniation preoperatively (left) and well decompression after the operation (right).

治 療: 入院後、安静、消炎鎮痛剤の服用などにて鎮痛は得られず、腰椎牽引などの物理療法も無効であったため9月11日に外科治療 (endoscopic microdiscectomy of left L4/5) を施行した。L4/5左部分椎弓切除 (Fig. 4)、左黄色靭帯切除を行い、硬膜外に脱出していた変性椎間板を一塊と



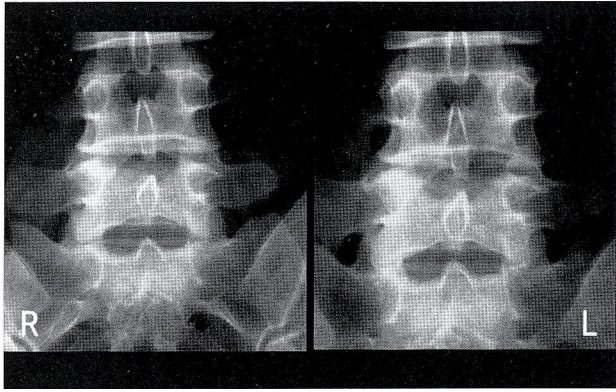


Fig. 4 Preoperative (left) and postoperative (right) radiographs of patient 1 demonstrated well preservation of left L4/5 facet joint.

して摘出し、左L5神経根の十分な減圧を得た。

術後経過：術直後より左下肢の疼痛は著明に改善し、左L5神経根領域の軽度感覚低下、痺れ感は残存したものの、歩行訓練の後に独歩可能となり10月13日に退院され前職に復帰された。

## 2. 症例2:60歳、男性。

主 訴：右下肢痛。

既往歴：平成12年5月30日に両下肢麻痺、膀胱直腸障害にて当院に紹介入院となり、MRIにてTh5レベルでの脊椎管内腫瘍が確認された。緊急減圧術（Th4-6椎弓切除、硬膜外腫瘍部分摘出）の結果、前立腺癌の胸椎転移と診断された。術後、杖歩行が可能となり外来にて投薬加療を継続中であった。

現病歴：平成14年10月頃より右下肢痛（右股関節、右膝関節）が出現し、外来にて消炎鎮痛剤の処方を行っていたが、10月中旬頃より痛みで歩行が不能となり10月15日に入院された。

神経学的所見：右L5神経根領域の疼痛、痛覚低下、右膝関節伸展力の低下を認め、右膝蓋腱反射は低下していた。

放射線学的所見：MRIにてL4椎体裏側に腫瘍が存在し、硬膜嚢を圧排していた（Fig. 5）。転移性腫瘍の再発も考えられたが、造影MRIでは造影効果に乏しく、L4/5変性椎間板の脱出と考えた。

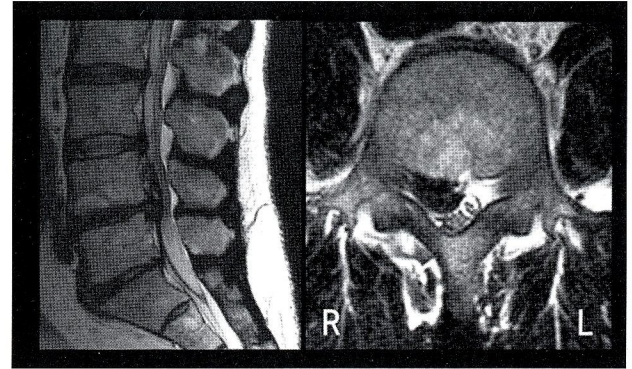


Fig. 5 Preoperative T2 weighted MR images (left: sagittal, right: axial) of patient 2 demonstrated upward migration of prolapsed L4/5 disc.

治 療：当初、安静、投薬、物理療法などにて保存的に加療していたがほとんど効果はなく、本人の希望もあり11月6日に外科治療（microscopic hemilaminectomy of right L4, removal of prolapsed disc herniation）を施行した（Fig. 6,7）。脱出した変性椎間板は皮膜に覆われており、一塊として摘出することはできずpiece-mealに摘出された。

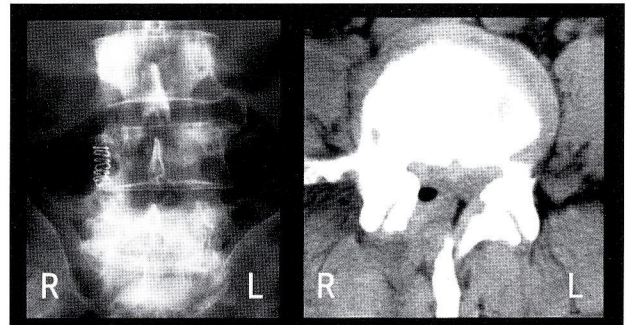


Fig. 6 Postoperative radiograph (left) and CT scan (right) of patient 2 demonstrated adequate decompression of right L4 lamina and well preservation of right L4/5 facet joint.

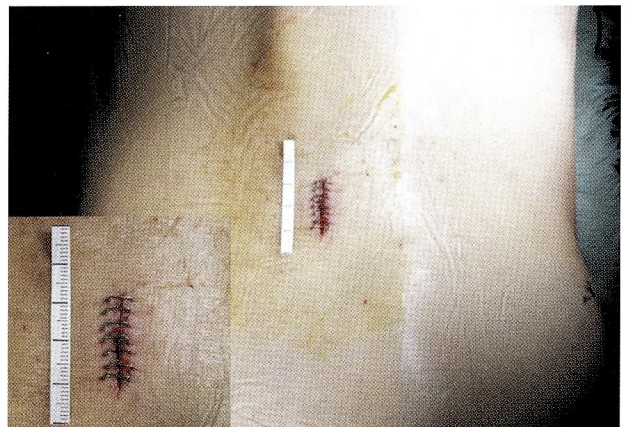

Fig. 7 Skin incision of patient 2.

術後経過：術後、自覚症状は徐々に軽減され右下肢痛も改善し、12月21日に杖歩行にて退院された。

### 3. 症例3: 68歳、男性。

主 訴：歩行時の右下肢、右鼠径部の疼痛、左下肢の冷感。

既往歴：糖尿病（インスリン治療中）。

現病歴：平成12年頃より歩行時に右下肢、右鼠径部に疼痛を感じるようになり、以後、左下肢の冷感、両下肢の痺れが認められるようになった。平成14年に当時かかりつけであった神経内科医から他の脳外科医に転医となったが、明らかな責任病巣は確認されなかった。対症的に投薬処方のみ継続されていたが、知人の医師の紹介にて平成14年8月12日に当院神経内科外来を初診となった。

神経学的所見：脳神経、両上肢機能には異常なし。両下肢に筋力低下はなく、長距離歩行時に間歇性跛行様の疼痛を認めた。右大腿前面にも疼痛を感じ、歩行は瘳性であった。深部腱反射は両上肢で減弱、両下肢で亢進していた。

放射線学的所見：MRIにてL1/2、3/4に椎間板ヘルニアおよび椎管狭窄症を認めた（Fig. 8）。頸椎に関しては軽度の椎管狭窄症およびC5/6、6/7に軽度の椎間板膨隆を認めたが、胸椎には異常所見を認めなかった。

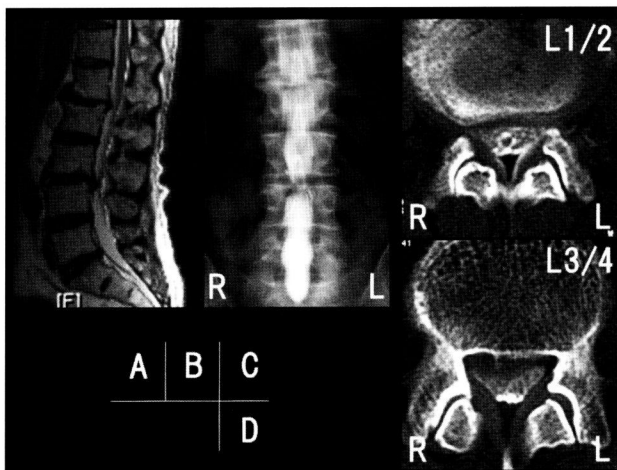


Fig. 8 Preoperative MR image (A), myelograph (B) and myelo-CT (C, D) demonstrated disc herniation and spinal canal stenosis of L1/2 and 3/4.

治 療：腰椎椎間板ヘルニアおよび腰部椎管狭窄症の診断にて脳神経外科に転科の後、平成14年9月18日に外科手術（endoscopic microdiscectomy of right L3/4 disc herniation and bilateral fenestration of L1/2 by right unilateral approach）を施行した。内視鏡下に右L3/4変性椎間板を摘出し、部分椎弓切除を追加して右L4神経根の除圧を施行した。L1/2に関しては椎管狭窄症が主体と考え、右側からの片側侵入法にて右L1/2部分椎弓切除、両側L1/2黄色靱帯切除を行い右L2神経根、L1/2レベルの硬膜嚢の減圧を行った（Fig. 9, 10, 11）。

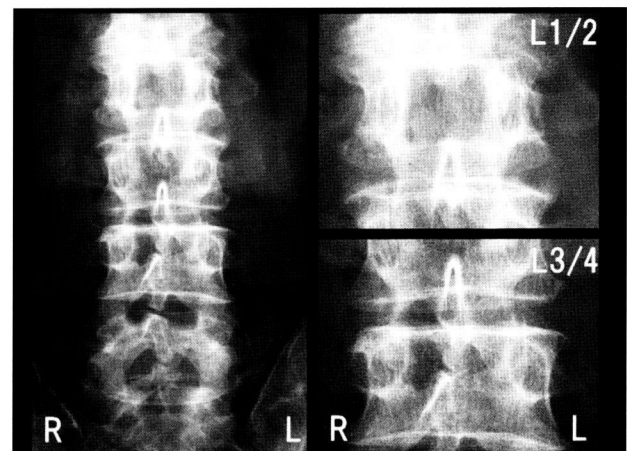


Fig. 9 Postoperative radiograph of patient 3 demonstrated adequate decompression of right L1/2 and 3/4 laminae.

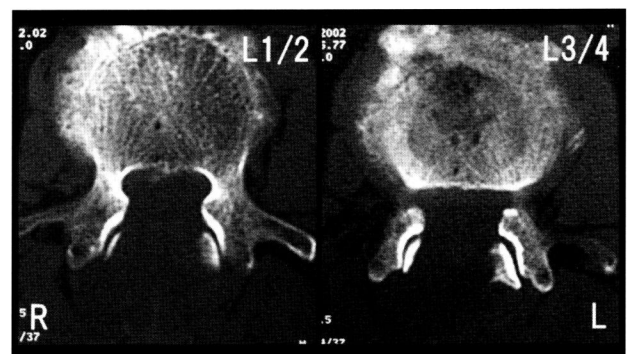


Fig. 10 Postoperative CT scans (left: L1/2, right: L3/4) of patient 3 demonstrated adequate decompression and well preservation of facet joints.



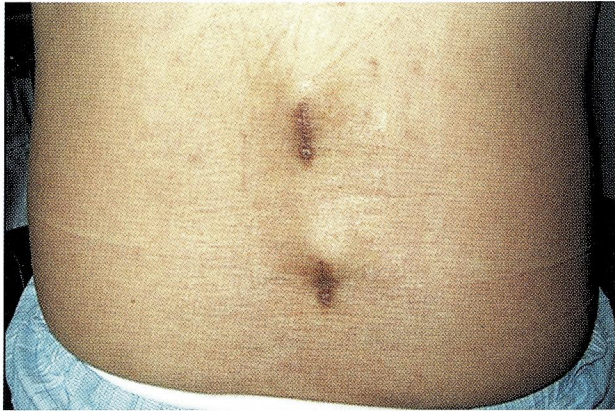

Fig. 11 Skin incisions of patient 3.

術後経過：術後、右鼠径部の疼痛は消失し、右下肢の疼痛も減弱傾向にあった。歩行時の疼痛も殆ど自覚しなくなり、11月26日に退院された。

#### IV. 考 察

腰部脊椎管狭窄症および腰椎椎間板ヘルニアを含めた腰椎変性疾患は、高齢者に限らず脊椎疾患の中でも手術適応となる頻度が多いものである<sup>1) 4) 5) 10)</sup>。手術成績を向上させるためには手術侵襲を最小限とし、可及的早期に離床をすすめることで社会生活への復帰を援助することが必要となる。

腰椎変性疾患に対する外科治療法としては、現在のところ後方減圧術が一般的である。後方減圧術とは椎弓切除術（完全、部分）、椎間板ヘルニア摘出術、開窓術などを意味するが、従来の手術法では、棘間筋、棘突起、椎弓、椎間関節、関節包、黄色靭帯などの後方要素の広範な切除を必要とした<sup>3)</sup>。後方支持組織の広範な切除は術後の疼痛、合併症の発現の増加、後遺障害の残存、入院期間の延長、回復期間の遷延などにつながり手術成績を低下させる一因となり得る。また、特に高齢者において術後の離床が遅れた場合には深部静脈血栓症、肺塞栓症、無気肺、肺炎、尿路感染症、イレウス、鎮痛剤の依存などの問題も無視できなくなる<sup>3)</sup>。事実、Mayerらは後方減圧術中の広範な筋肉のretractionによる傍脊柱筋の萎縮に伴った筋張力の減少を報告し<sup>7)</sup>、Seeらは後方減圧術後の傍脊柱筋のchronic denervationやelectromyographical abnormalityに着目している<sup>11)</sup>。また、Sihvononらはこの医原的な傍脊柱筋の損傷とfailed back

syndromeに相関関係があると考察している<sup>12)</sup>。後方減圧術の最大の目的は神経組織の適切な減圧を得ることにあるが、そのために後方支持組織を必要以上に切除することによる不利益を患者が被ることは許されない。可能な限り後方の支持組織を温存した上で適切な神経組織の減圧を得ることが理想的であり<sup>8)</sup>、そのために種々の手術法が開発されてきた。Wiltseが報告した一側椎弓切除両側除圧術はその典型である<sup>13)</sup>。

近年、腰椎外科領域のみならず種々の外科領域にて手術侵襲を減じるための種々の手術法が開発されている。その中で、内視鏡手術の発達がそれに寄与している事実は疑いようもなく、過去10年間での内視鏡手術画像の進歩には目覚ましいものがある<sup>3)</sup>。脊椎外科領域でもhyperhydrosis, herniated disc, tumors, fractureなどの治療に内視鏡支援が一般化し<sup>3)</sup>、FoleyとSmithによるmicroendoscopic discectomy (MED) の報告<sup>2)</sup> およびその改良型のMETRx systemの開発により内視鏡単独手術の良好な成績が明らかとなった。内視鏡による良好な画像下での手術操作に加え、tubular retractor systemの使用による最小限の皮膚切開、gentleな傍脊柱筋の剝離により従来法よりも手術成績が良好であると報告されている。

われわれも近年、理想的な後方減圧術を目指すうえでtubular retractor systemの存在に着目し、臨床応用を開始した。内視鏡手術 (METRx system) において安全にかつ良好な手術成績を得るにはlearning curveが存在し<sup>9)</sup>、ある一定数以上の手術経験が必要となるが、従来われわれ脳神経外科医が慣れ親しんだ手術顕微鏡用にMETRx MD systemも開発され、一段と低侵襲後方減圧術の施行が現実のものとなった。

Tubular retractor systemを使用した内視鏡下後方減圧術の場合、使用可能な内視鏡は斜視鏡 (25°) であるためにその画像にも一定の角度がついているうえに2次元画像の下での手術操作となる。そのためretractor内の構造物を視認するには慣れが必要であるが、慣れてしまえばretractor外の構造物の確認も容易となり、内視鏡による十分な光量のもと片側侵入法にて反対側のsublaminar decompression, foraminotomyも可能となる<sup>9)</sup>。

手術顕微鏡を使用した場合には、3次元画像の下での手術操作をなすために細かい操作や凝固摂子を用いての止血操作も容易となるが、retractor内に到達する光量が術者自身の両手により制限されてしまうので内視鏡画像

よりも画質が低下してしまうという欠点も存在する。

Tubular retractor systemの使用により従来法よりも皮膚切開が最小限ですみ、傍脊柱筋への手術侵襲も少ないため出血量も少なく、手術時間の短縮にもつながる。Khooらはopen decompressionに比較してmicroendoscopic decompressive laminotomy群では出血量が30%少なく、在院期間も半分以下で、術後の鎮痛剤の使用頻度も少なかったと報告している。症例数が少ないために統計的な検討はされていないが、組織への侵襲度が少ないために出血量が少なく、surgical stressも小さいものと考えられている<sup>6)</sup>。

われわれの経験は未だ報告するほどの数ではなく、手術成績に言及するまでもないが、手術開始から減圧操作の開始までの後方支持組織の剥離、展開、術野の確保に要する時間は従来法よりも明らかに短いものであった。手術操作に要する時間が短いということはそれだけ組織侵襲の程度も少なく、術後の患者の利益につながることは明白である。今後、手術例数の集積により、その良好な手術成績を報告する必要があると考えている。

## V. 結 語

腰椎後方減圧術の施行に際し、腰椎後方支持組織を可能な限り温存したうえで十分な神経組織の減圧効果を得ることを目的として、tubular retractor systemを使用した腰椎後方減圧術を施行した。本法は皮膚切開が最小限ですむことなどから術後の患者の侵襲が少なく、可及的早期の社会生活への復帰を援助することが可能であり、今後一般化する可能性が高く非常に有用な手術法であると考えられた。

## 文 献

- 1) Aryanpur J, Ducker T: Multilevel lumbar laminotomies: An alternative to laminectomy in the treatment of lumbar stenosis. *Neurosurgery* 26: 429-423, 1990
- 2) Foley KT, Smith MM: Microendoscopic discectomy. *Tech Neurosurg* 3: 301-307, 1997
- 3) Guiot BH, Khoo LT, Fessler RG: A minimally invasive technique for decompression of the lumbar spine. *Spine* 27: 432-438, 2002
- 4) Hurri H, Slati P, Soini K, et al: Lumbar spinal stenosis: Assessment of long-term outcome 12 years after operative and conservative management. *J Spin Dis* 11: 110-115, 1998
- 5) Katz JN, Stucki G, Lipson SJ, et al: Predictors of surgical outcome in degenerative lumbar spinal stenosis. *Spine* 21: 2229-2233, 1999
- 6) Khoo LT, Fessler RG: Microendoscopic decompressive laminotomy for the treatment of lumbar stenosis. *Neurosurgery* 51 (Suppl 2): 146-154, 2002
- 7) Mayer TG, Vanharanta H, Gatchel RJ, et al: Comparison of CT scan muscle measurements and isokinetic trunk strength in postoperative patients. *Spine* 14: 33-36, 1989
- 8) Palmer S, Turner R, Palmer R: Bilateral decompression of lumbar spinal stenosis involving a unilateral approach with microscope and tubular retractor. *J Neurosurg (Spine 2)* 97: 213-217, 2002
- 9) Perez-Cruet MJ, Foley KT, Isaacs RE, et al: Microendoscopic lumbar discectomy: Technical note. *Neurosurgery* 51 (Suppl 2): 146-154, 2002
- 10) Postacchini F: Spine update: Surgical management of lumbar spinal stenosis. *Spine* 24: 1043-1047, 1999
- 11) See DH, Fraft GH: Electromyography in paraspinal muscles following surgery for root compression. *Arch Phys Med Rehab* 56: 80-83, 1975
- 12) Sihvonen T, Herno A, Palijarva L, et al: Local denervation atrophy of paraspinal muscles in postoperative failed back syndrome. *Spine* 18: 575-581, 1993
- 13) Wiltse LL, Spencer CW: New uses refinements of the paraspinal approach to the lumbar spine. *Spine* 13: 696-707, 1988