北海道脳神経疾患研究所医誌第13巻　2002. 12. P21～23

大動脈炎症候群に対するPTA/stent

早瀬一幸、瓢子敏夫、片岡丈人、中村博彦
中村記念病院　脳神経外科

PTA / stent for Aortitis Syndrome

Kazuyuki HAYASE, M.D., Toshio HYOGO, M.D., Taketo KATAOKA, M.D., and Hirohiko NAKAMURA

Department of Neurosurgery, Nakamura Memorial Hospital, Sapporo, Japan

Summary:

We report two cases of Aortitis syndrome treated by interventional surgery using PTA/stent.

The characteristics of interventional surgery is less invasive, and anatomical vascular reconstructions and the treatment for multiple lesions in one-stage procedure are possible.

But, follow-up angiography of these two cases showed asymptomatic restenosis in one patient, and implanted stent was free of the vascular intimal wall in another.

The long-term follow-up is necessary for patients of Aortitis syndrome reated by PTA/stent therapy.

Key word: aortitis syndrome, stent, PTA

血管内手術による大動脈炎症候群に対する血行再建の有効性を示す報告はまだ多くはない[3)]。今回、我々はPTA/stentを用いて治療を行った大動脈炎症候群の2例について良好な初期成績が得られたので報告する。

【症　例】

症　例1：58歳、女性

主　訴：3回の左一過性黒内障

脳血管撮影所見：左総頸動脈狭窄、左鎖骨下動脈狭窄（Fig. 1A）

治　療：局所麻酔下にて全身ヘパリン化し、左大腿動脈から血管造影用と位置決めの目印とするためのPig-tailカテーテルを大動脈弓に留置した。

次に右大腿動脈アプローチにて、左総頸動脈狭窄に対し、前拡張をOPTA LP 4.0×20 ㎜で6気圧、60秒間行い、その後PALMAZ stent 6.0×20 ㎜を用い10気圧、60秒で拡張し留置した（Fig. 1B）。

左鎖骨下動脈に対しては、前拡張として左総頸動脈に使用したstentを乗せていたバルーンカテーテルを用いて10気圧、60秒で行い、PALMAZ stent 8.0×25 ㎜を10気圧、60秒間で拡張し留置した（Fig. 1C）。

この時点で血管撮影上、左鎖骨下動脈に狭窄を認めたため、後拡張として左鎖骨下動脈に使用したstentを乗せていたバルーンカテーテルを用いて15気圧で2回行い十分な拡張を得た（Fig. 1D）。

術後経過は良好で、その後一過性黒内障の出現は認めていない。

ただし、6ヶ月後の脳血管撮影では無症候ではあるが左総頸動脈に軽度の再狭窄を認めた（Fig. 2）。

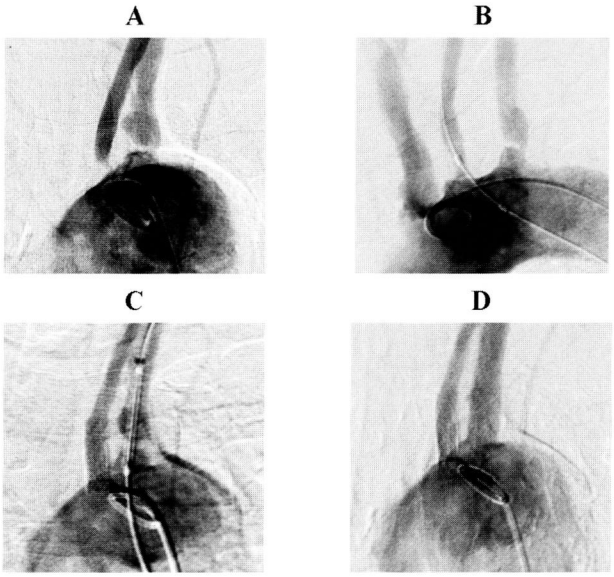

Fig. 1
A: Angiogram before treatment shows left common carotid artery and left subclavian artery stenosis.
B: PALMAZ stent (6.0 × 20 ㎜) is implanted in left common carotid artery.
C: PALMAZ stent (8.0 × 25㎜) is implanted in left subclavian artery.
D: Angiogram just after treatment.

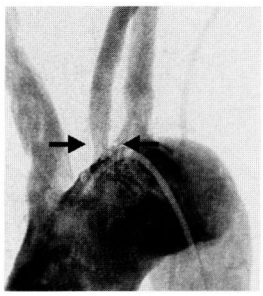

Fig. 2
Angiogram after 6 months shows restenosis (arrow) at the origin of left common carotid artery.

症例2：46歳、女性

主 訴：両上肢の冷感、めまい

脳血管撮影所見：両側総頸動脈閉塞、腕頭動脈狭窄、左鎖骨下動脈閉塞（Fig. 3A）

治 療：症例1と同様に局所麻酔下で全身ヘパリン化し、Pig-tailカテーテルを大動脈弓に留置した。

次いで右大腿動脈アプローチにて腕頭動脈狭窄に対し、前拡張としてPowerflex extreme 6.0 × 40 ㎜を用いて15気圧、60秒で行い、その後にSMART stent 14 × 40 ㎜を留置した（Fig. 3B, 3C）。

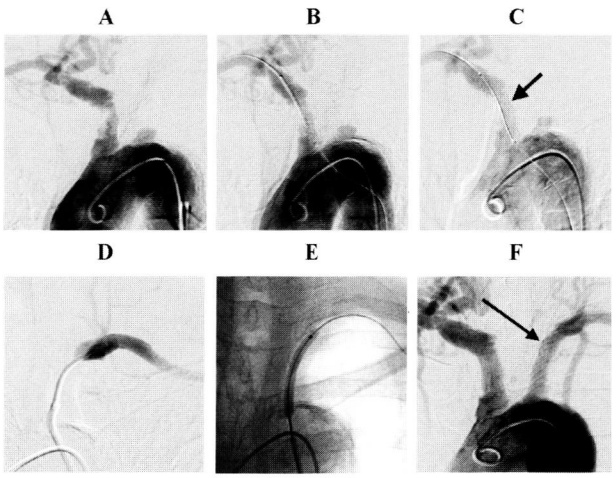

Fig. 3
A: Angiogram before treatment shows bilateral common carotid artery and left subclavian artery occlusion and brachiocephalic trunk stenosis.
B, C: SMART stent (14.0 × 40 mm) is implanted in brachiocephalic trunk (short arrow).
D: Occluded left subclavian artery is reopened antegradely.
E: Pre-dilatation for left subclavian artery.
F: PALMAZ stent (8.0 × 25 mm) is implanted in left subclavian artery (long arrow).

後拡張はOPTA pro 10.0 × 20 ㎜を用いて6気圧、60秒で行い、充分な拡張を得た。

次に閉塞していた左鎖骨下動脈にはガイドワイヤーで閉塞部を通過させた後にカテーテルを誘導して造影を行い、血管内腔にあることを確認した（Fig. 3D）。

次に前拡張としてPowerflex extreme 4.0 × 40 ㎜と6.0 × 40 ㎜の二本を用いて各々15気圧、60秒で行い（Fig. 3E）、その後PALMAZ stent 8 × 25.1 ㎜を近位端の位置に注意し留置した[4]。

後拡張はstent留置に使用したバルーンカテーテルでstentの近位端と遠位端でそれぞれ行ない（Fig. 3F）、充分な拡張を得た。

術後、上肢の冷感とめまいは著明に改善した。

また一過性に外頸動脈系への血流増加によると思われる顔面紅潮を生じたが、数日間で消失した。

6ヶ月後の脳血管撮影では無症候ではあるが左鎖骨下動脈近位側において血管径の拡張とstent近位側での遊離を認めた（Fig. 4）。

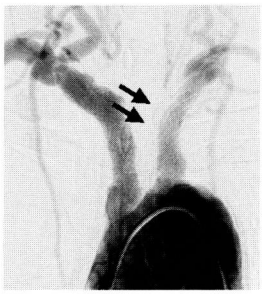

Fig. 4
Angiogram after 6 months shows that the implanted stent is free of vascular intimal wall (double arrow).

【考　　察】

大動脈炎症候群は若年女性に多く、大動脈や主要血管に好発し、自己免疫疾患が原因と考えられる慢性血管炎である[1)]。

病理学的には血管の炎症が内膜および動脈瘤様になる拡張病変や繊維化や瘢痕化肥厚による狭窄性病変が知られている。

狭窄性病変の症候としては頸動脈や椎骨動脈の狭窄によって、めまいや視力障害による脳虚血症状や今回の症例2のように鎖骨下動脈病変による上肢の冷感や血行障害、血圧の左右差を生じる場合もある。

治療法は従来、バイパス術による外科治療や血管内手術であるPTAが行われていたが、外科治療は侵襲度が高くなり[2)]、またPTAについては動脈硬化症に比べて、病変部が長く硬くなることが多いため高圧による血管拡張が必要で、術後も残存狭窄や再発が多く、解離性病変を引き起こし、合併症率も高くなる。

更に閉塞血管の再開通に関してはいっそう困難を伴う。

今回提示した2症例はいずれも局所麻酔下による低侵襲で、一度に多病変に対し、また術中、術後早期の合併症を起こさずに治療が可能であり大変有用であった。

以上の様な良好な初期成績により、今後、大動脈炎症候群に対する治療法として、PTA/stentを利用した血管内手術は重要な位置づけを担う事が予想されるが、比較的若年者に多い疾患でもあるため、術後長期に渡るfollow-upが必要と考えられる。

【結　　語】

大動脈炎症候群に対するPTA/stentは比較的低侵襲で解剖学的な血行再建ができ、一度の手術操作で多病変の治療が可能であり大変有用であった。

また鎖骨下動脈に関しては閉塞部を再開通させ血行再建が成し得た。

6ヶ月後の脳血管撮影ではいずれも無症候ではあるが再狭窄やstentと血管との間の遊離を認めているため、長期成績の追跡が重要と考えられた。

【文　　献】

1) 垣花 昌明, 他: 高安動脈炎. 今日の治療指針 2001年版: 381-382, 2001
2) 小林 英一, 嶋崎 勝典, 下枝宣史, 他: 鎖骨下動脈の解離型再狭窄に対してステント留置が有効であった1例. 脳神経外科 27 (4): 365-369, 1999
3) 阪井田 博司, 坂井 信幸, 永田 泉, 他: 高安動脈炎に伴う頸動脈および鎖骨下動脈閉塞性病変に対するstenting. 脳神経外科 29 (11): 1033-1041, 2001
4) 波多野 武人, 塚原 徹也, 荒木 加寿美, 他: 椎骨動脈起始部狭窄に対するステント留置術. Jpn J Neurosurg (Tokyo) 9: 352-358, 2000