

胸椎部及び海綿静脈洞近傍に発生した慢性肥厚性硬膜炎の1例

関 隆史*、小笠原俊一、荒 清次、鈴木知毅
下道正幸、徳田禎久、中村順一*、末松克美**

Chronic hypertrophic pachymeningitis developing at the thoracic spinal dura mater and near the cavernous sinus region. — A case report —

Takashi SEKI*, Toshikazu OGASAWARA, Seiji ARA, Tomoki SUZUKI,
Masayuki SHITAMICHI, Sadahisa TOKUDA, Jun-ichi NAKAMURA*, Katsumi SUEMATSU**

*Teishinkai neurosurgical hospital, Sapporo, Japan, *Department of neurosurgery, Nakamura Memorial Hospital, Sapporo, Japan and **Hokkaido Brain Research Foundation, Sapporo, Japan.*

Summary : A rare case of fifty one-year-old woman with chronic hypertrophic spinal pachymeningitis, developing cavernous sinus syndrome is presented. Loss of visual acuity and painful ophthalmoplegia were appeared inspite of steroid therapy. The angiography revealed the findings of occlusion of the right ophthalmic artery and stenosis of the right internal carotid artery at the cavernous portion. In this patient, cavernous dural inflammation was associated with a histologically identical spinal lesion. They were same pathological specimen, showed marked hypertrophy of the dura mater and infiltration of numerous lymphocytes and plasma cells. The etiology and management of the condition are discussed. Such an association has not been described previously and supports the hypothesis that this disease is related to some immunological disorder.

Key words :

- Hypertrophic pachymeningitis
- Parasinusitis
- Autoimmune disease
- Spinal cord compression
- Cavernous sinus syndrome

1. はじめに

慢性肥厚性硬膜炎（以下 HP）は、脊髄硬膜・脳硬膜の著明な肥厚が原因となって様々な神経症状をもたらす疾患である。我々は脊髄肥厚性硬膜炎により対麻痺となり、ついで組織学的に同一の炎症が海綿静脈洞近傍に出現し、虚血性視神経障害や眼球運動障害が出現した極めて稀な症例を経験した。

慢性肥厚性脊髄硬膜炎（以下 HSP）と慢性肥厚性脳硬膜炎（以下 HCP）の合併の報告はいまだ少なく、両病変の画像診断・組織所見を呈示し、その発症の機序について文献的考察を加えて報告する。

2. 症 例

症例：51歳、女性

既往歴：30歳時原因不明の背部痛出現、理学療法にて軽快。結核の既往なし（療養所勤務の経験あり）

主訴：背部絞扼痛、両下肢運動・感覚障害、右視力低下、排尿困難。

現病歴：1993年5月下旬より、徐々に進行する両下肢の感覚・歩行障害を自覚。6月上旬、突然右視力・対光反応消失。7月3日尿閉のため泌尿器科入院。入院中に両下肢麻痺・感覚障害が増悪し転院となる。

入院後経過：入院時、嗄声、Th5 付近の背部絞扼痛

を認め、神経学的には Th5 以下で左側優位の感覚障害、下肢の深部感覚低下、遠位に強い両下肢不全麻痺、下肢腱反射亢進、膀胱直腸障害を認めた。病的反射は認められなかった。右視力は消失していたが、瞳孔不同なく対光反応は両側とも正常であった。血液検査では、CRP 13.0、Ig-G の軽度上昇以外の異常は認められなかった。RA 因子、血清 ACE 陰性、ツ反・梅毒血清反応陰性であった。脊髄 MRI sagittal 像で、C7 から Th8 の前面に、均一にエンハンスされる硬膜外病変を認めた (Fig. 1)。

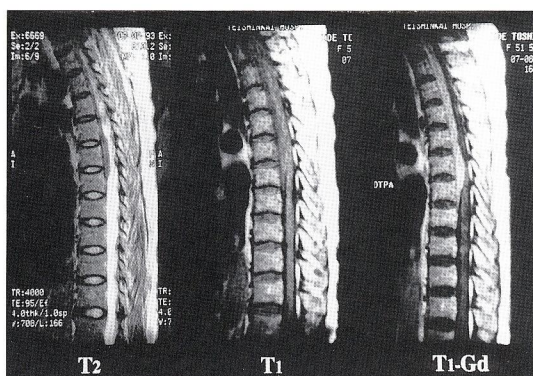


Fig. 1 Sagittal MRI scan of the thoracic spine, demonstrating remarkable thickness and enhancement of the dura mater from C7 to Th8.

ステロイドの投与後、両下肢麻痺は挙上・保持可能にまで改善、さらに表在覚・深部覚も改善が見られた。右視力障害は、ステロイドとの相関は不明だが、下半分の指数弁が可能に回復した。ステロイド投与一週間後、両下肢麻痺は、4/5に改善した。

転移性腫瘍との鑑別のため行った胸腹部 CT では両背側胸膜の軽度肥厚・脊柱管内の mass を認めるのみで、肺野・縦隔に明らかな異常を認めず、gallium scintigraphy では、胸椎部、鼻部に hot spot を認めた (Fig. 2)。

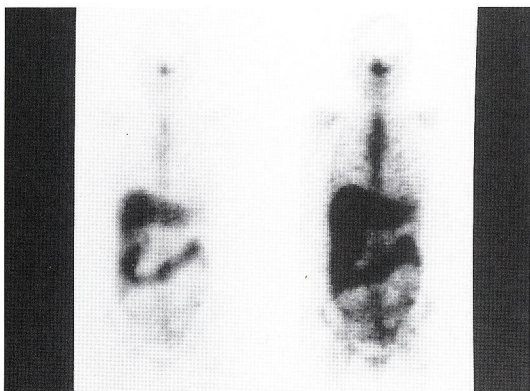


Fig. 2 24-hour gallium image revealing abnormal uptake in the paranasal sinuses and the thoracic spine.

確定診断のため C7/Th1 椎体前面より open biopsy を施行した。病理学的には、炎症性肉芽腫であった。

8 月下旬より再び背部痛が増強し、両下肢完全麻痺に悪化したため、9 月 7 日 C7/Th8 椎弓切除術を施行した。術中所見では、硬膜外脂肪組織は消失し、全周にわたり硬膜表面が著明に肥厚していた。Th1-Th4 肥厚硬膜を切除した (Fig. 3)。

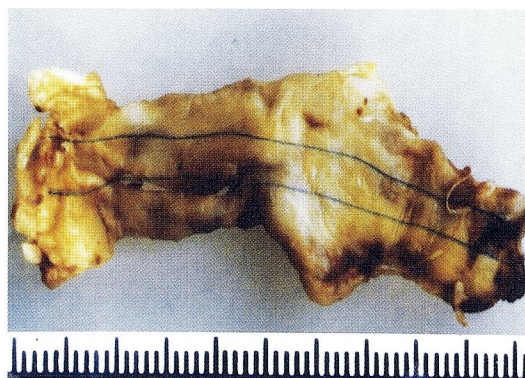

Fig. 3 Hypertrophic dura mater encased the thoracic spinal cord from Th1 to Th4.

11 月、突然右眼窩部痛、右眼瞼下垂、右全眼球運動障害、対光反応消失が出現した。眼球運動は軽快・増悪を 3 週間繰り返し、さらに右眼球突出も出現してきた。入院時の頭部 MRI では明らかな異常を認めていなかったが (Fig. 4)、頭部 MRI で、副鼻腔粘膜の肥厚と、右篩

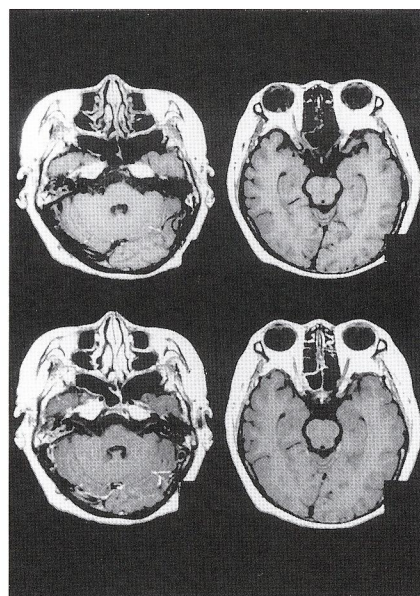

Fig. 4 MRI imaging on admission showing no abnormal findings. (upper T1 W.I., lower Gd-enhanced image)

骨洞及び蝶形骨洞、右眼窩内に連続する HIA を認めた (Fig. 5)。眼窩・副鼻腔 CT では右蝶形骨洞内の mass の眼窩内への突出を認めた (Fig. 6)。海綿静脈洞症候群出現後に行った脳血管撮影では、入院時と比較し、右内頸動脈が siphon 部で狭窄し、右眼動脈は閉塞していた (Fig. 7)。両聴力低下も出現し、右篩骨洞及び蝶形骨洞に強い慢性副鼻腔炎、右乳突洞の充填も認められたため、篩骨洞より粘膜の biopsy を施行した。

組織所見は、椎弓切除術時の spinal lesion は、多核巨細胞、fibrosis を伴う inflammatory pachymeningitis で (Fig. 8)、鼻腔粘膜は、腺腔構造をもつ鼻粘膜組織の一部に多核巨細胞、fibrosis、granulomatous change

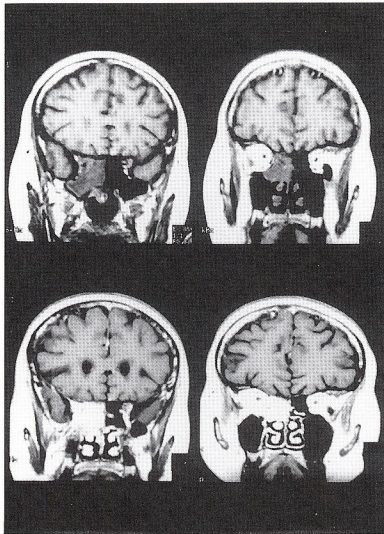


Fig. 5 MRI imaging showed the thickness of the right paranasal mucosa, and the enhanced mass at the sphenoid sinus and the ethmoid sinus. (upper T1 W.I., lower Gd-enhanced image)

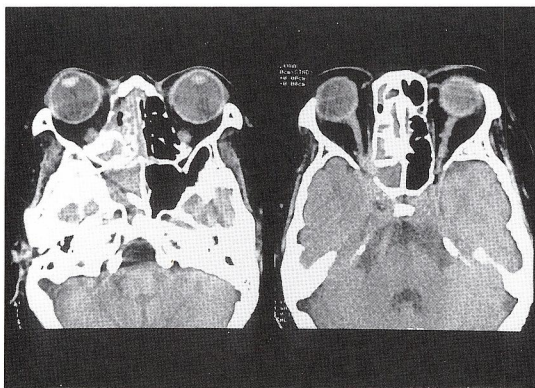


Fig. 6 CT-scan revealed the projection of the mass from the sphenoid sinus to the right orbit.

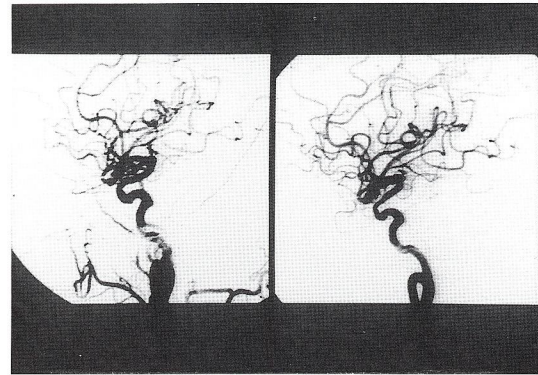


Fig. 7 Right internal carotid angiogram showed total occlusion of the right ophthalmic artery, and mild stenosis of the cavernous segment of the ICA. (Lt.: on admission, Rt.: after 8 months)

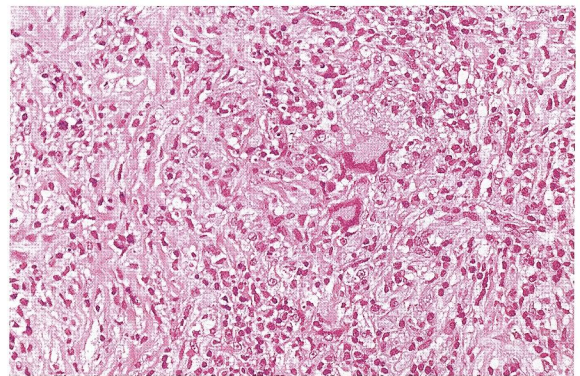


Fig. 8 Thickened fibrotic spinal dura showed a cellular infiltration of poly nuclear lymphocytes and giant cells, and demonstrated moderate fibrous reaction.

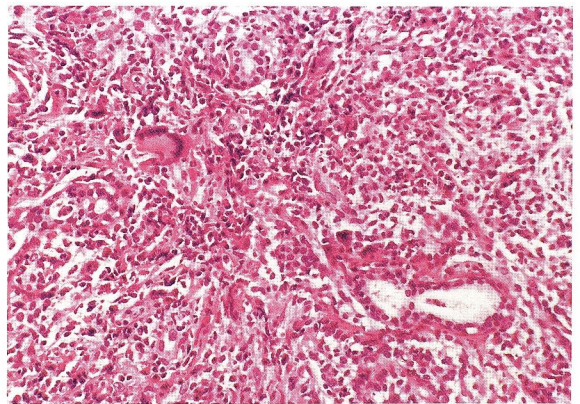


Fig. 9 Photomicrograph of a nasal mucosa biopsy specimen showing chronic inflammation, giant cells and fibrosis.

を認め (Fig. 9)、いずれも同様の非特異的慢性炎症性肉芽腫と診断された。

現在まで半年間、断続的にステロイド療法を継続しているが、症状の大きな変化は認められていない。

3. 考 察

Hypertrophic pachymeningitis (HP) は、硬膜の限局性炎症性肥厚により、脳神経・脊髄ならびに神経根が圧迫され種々の神経症状を来す疾患である。肥厚が著明になるまで神経症状が出現しにくく、髄液所見にも乏しいため早期診断が困難であったが、最近 MRI による診断で、その報告が増加している。

文献上我々が調べ得た限りでは、現在までに脊髄では1987年 Rosenfeld らの報告まで54例の報告があり²³⁾、以後本邦で13例⁹⁾¹⁰⁾¹²⁾¹⁵⁾¹⁶⁾²⁴⁾、国外では5例の報告¹⁾²⁾⁵⁾⁶⁾²⁵⁾がなされている。胸椎での報告が多く、傍脊柱筋の圧痛・radiculopathy・myelopathy の多彩な症状を示す。硬膜は内方に向かって脊髄を絞扼する形で肥厚し神経症状が発現するために、硬膜の十分な減圧切除・椎弓形成が必要である。またステロイド・免疫抑制剤の投与により大多数は神経症状・画像所見の改善を示している。

一方脳硬膜では1975年 Feringa 以来⁹⁾56例に及ぶ報告がある。頭蓋底部に好発し、頭蓋内圧亢進症やすべての脳神経症状などが報告されているが、下位脳神経症状を呈したものが多い。今回の症例では、頭蓋底部の炎症の結果として、右眼動脈の閉塞・右内頸動脈 siphon 部の狭窄・右眼窩内 mass の存在を画像診断によりとらえることが出来た。脳神経症状の出現は直接的な神経の圧迫

や栄養血管の損傷によるとする従来からの報告¹⁹⁾を裏付けていると考えられる。しかし、脳血管の狭窄・閉塞は静脈洞に生じることが多く⁸⁾¹¹⁾²⁰⁾²²⁾²⁷⁾、動脈の狭窄・閉塞を来した例は重松ら²⁶⁾・Willing ら²⁸⁾の2例に過ぎない。脊髄領域に比較し、有効な治療法は確立されていない。早期からのステロイド投与が、一旦は症状の改善をもたらすものの、本質的には硬膜の病変は改善しないと考えられている。

肥厚性硬膜炎が原因となって脳神経症状と脊髄症状が出現したものは現在までに5例⁸⁾¹¹⁾²⁰⁾²²⁾²⁷⁾報告されている。上部頸髄から後頭蓋窩にかけての連続性硬膜肥厚によるものが3例¹¹⁾²⁰⁾²²⁾で、我々の症例と同様に直接の連続性を持っていない HCP/HSP の合併は、平吹ら¹¹⁾・近藤ら¹⁵⁾により報告されているのみであった。これら2症例も、臨床症状の変化から推定しているもので、両病変が組織学的に同一の炎症に起因していると証明した報告は、今回がはじめてと思われる。

HP の原因として従来から報告されているものは、(Table 1)のごとく多岐にわたるが、成因に確信の得られるものは20%と少なく、なんら誘因のない特発性のものがほとんどとされている。Smith ら²⁷⁾は、原発性の脳硬膜炎は梅毒を除き極めて稀で、ほとんどが含気洞炎、頭蓋骨髄炎の二次症状として現れると述べている。また Nager ら²¹⁾は脳硬膜炎の炎症性疾患の原因としては中耳乳突洞系及び副鼻腔の感染が重要であると報告している。原因不明の硬膜炎では、一時期存在した耳鼻科領域の炎症が脳硬膜に波及し、原発巣の炎症が消失した後に、炎症が頭蓋内に波及して硬膜に慢性的な肥厚を来すと考えている。一方で Courville ら⁴⁾は、1938年に副鼻腔炎15,000例の剖検では、extra dural infection は11例に過ぎなかったとしており、単に耳鼻科領域の炎症が原因であると考えにくい。しかし、起病菌の同定が剖検組織切片で初めて見つかった例¹³⁾や Sarcoidosis 患者組織のDNA 分析で結核菌が証明されたとする報告⁷⁾もあり、潜伏感染が HP の原因である可能性は否定できないと考えられる。

本例では、炎症の原因の検索を行ったが、Sarcoidosis、Wegener 肉芽腫症とは組織所見が異なっていた。また梅毒、結核、リウマチ、真菌症を示唆する直接的所見は得られず、硬膜炎の明確な原因は特定できなかった。

最近になって免疫能と HP との関わりについて言及している報告がいくつか見られる。小林らは、珪肺症の既

Table 1

Previous reports of the etiology of pachymeningitis
Idiopathic cranial pachymeningitis
Idiopathic spinal pachymeningitis
Syphilis
Mycobacterium tuberculosis
Candida
Fungal infections
Cysticercosis
Pseudallescheria boydii
Meningitis
Otorrhinisinusitis
Rheumatoid polyarthritis
Sarcoidosis
Wegener granulomatosis
Multifocal fibrosclerosis
Mucopolysaccharidosis
Spinal deformity
Spinal trauma
Intrathecal administration
Dural carcinomatosis
(pachymeningitis hemorrhagica)

往のある患者の例においては、吸引物質による adjuvant 効果により細胞性免疫能の低下を示し、液性免疫の亢進、自己抗体の産生など免疫系が変化を示したため HCP が進行したと考えている¹⁴⁾。また Berger らは、原因不明の HP は何らかの免疫異常を契機に、他の身体的特徴を伴わずに、硬膜に孤立して multifocal fibrinosclerosis が発症したと考えている⁹⁾。Lassmann らによると、中枢神経系において炎症がおきたとき、activated T-cell が少ない場合、神経組織よりも、硬膜に局限して炎症細胞の浸潤が著しくなり硬膜に特異的に肥厚が生じると述べている¹⁷⁾。

本例では、先行感染・潜伏感染が存在する脊髄硬膜が、何らかの免疫異常により硬膜の肥厚を来し、さらに同様の免疫学的な背景により、頭蓋底近傍の局所的な炎症が頭蓋硬膜に著しく波及したと考えられた。その結果 HCP を生じ、頭蓋内血管の狭窄・閉塞や海綿静脈洞症候群を引き起こし、多彩な神経症状を呈した可能性が高いと考えられた。

文 献

- 1) Adler JR, Sheridan W, Kosek J, *et al* : Pachymeningitis associated with a pulmonary nodule. *Neurosurgery* 29 : 283-287, 1991
- 2) Ashkenazi E, Constantini S, Pappo O, *et al* : Hypertrophic spinal pachymeningitis : report of two cases and review of the literature. *Neurosurgery* 28 : 730-732, 1991
- 3) Berger JR, Snodgrass S, Glaser J, *et al* : Multifocal fibrosclerosis with hypertrophic intracranial pachymeningitis. *Neurology* 39 : 1345-1349, 1989
- 4) Courville CB, Rosenfold LK : Intracranial complication of infections of nasal cavities and accessory sinuses. *Arch Otolaryngol* 27 : 692, 1938
- 5) Digman KE, Partington CR, Graves VB, *et al* : MR imaging of spinal pachymeningitis. *J Comput Assist Tomogr* 14 : 988-990, 1990
- 6) Feringa ER, Weatherbee L : Hypertrophic granulomatous cranial pachymeningitis causing progressive blindness in a chronic dialysis patient. *Journal of Neurology, Neurosurgery, Psychiatry* 38 : 1170-1176, 1975
- 7) Fidler HM, Rook GA, Johnson NM, *et al* : Mycobacterium tuberculosis DNA in tissue affected by sarcoidosis. *BMJ* 306 : 546-549, 1993
- 8) Friedman D, Flanders A, Tartaglino L, *et al* : Contrast-enhanced MR imaging of idiopathic hypertrophic craniospinal pachymeningitis [letter]. *AJR* 160 : 900-901, 1993
- 9) 蜂谷裕道、吉沢俊造、大岩俊久ほか : 胸椎部肥厚性硬膜炎の 1 例. *整形外科* 41 : 373-378, 1990
- 10) 日野洋介、平野浩司、三河義弘ほか : 頸椎部に再発した胸椎部肥厚性硬膜炎の 1 例. *日脊椎外科学会雑誌* 3 : 245, 1991
- 11) 平吹度夫、丸川太朗、今北 哲ほか : 肥厚性脊髄硬膜炎の 1 例. *臨床放射線* 30 : 613-616, 1985
- 12) 藤本啓治、濱田 彰、浅田雄一ほか : 肥厚性脊髄硬膜炎により脊髄横断症状を呈した 1 症例. *臨床整形外科* 27 : 743-746, 1992
- 13) 諫山義正、山中昭夫、玉木紀彦ほか : いわゆる Garcin's syndrome (multiple cranial neuropathy) をきたした頭蓋底骨髄炎の 1 剖検例. *臨床眼科* 27 : 1121-1128, 1982
- 14) 小林 勉、外山 孚、川口 正ほか : MRI 上 Hypertrophic pachymeningitis と診断した 2 症例. *CI 研究* 15 : 101-104, 1993
- 15) 近藤佳夫、関谷治久、佐藤正幸 : 肥厚性硬膜炎にて視力障害を起こしたと思われた 1 例. *眼科臨床医報* 84 : 2196, 1990
- 16) 姜 秀宗、吉岡秀夫、天野祐一ほか : 胸椎部肥厚性脊髄硬膜炎の一例. *臨床整形外科* 27 : 103-106, 1992
- 17) Lassmann H, Zimprich F, Rössler K, *et al* : Inflammation in the nervous system. *Rev. Neurol (Paris)* 147 : 763-781, 1991
- 18) Martin N, Masson C, Henin D, *et al* : Hypertrophic cranial pachymeningitis : assessment with CT and MR imaging. *AJNR* 10 : 477-484, 1989
- 19) Moore AP, Rolfe EB, Jones EL, *et al* : Pachymeningitis cranialis hypertrophica. *Journal of Neurology, Neurosurgery, Psychiatry* 48 : 942-944, 1985
- 20) Naffziger HC, Stern WE : Chronic pachymeningitis. Report of a case and review of the literature. *Arch Neurol Psychiatry* 62 : 383-411, 1949
- 21) Nager GT : Mastoid and Paranasal sinus infections and their reaction to the central nervous system. *Clin Neurosurg* 14 : 288, 1967
- 22) 興村義孝、丹野裕和、烏谷博英ほか : Hypertrophic cranial pachymeningitis の 1 例. *脳神経外科* 19 : 259-262, 1991
- 23) Rosenfeld JV, Kaye AH, Davis S, *et al* : Pachymeningitis cervicalis hypertrophica. Case report. *J Neurosurg* 66 : 137-139, 1987
- 24) 桜井新樹、伊藤達雄、高桑一彦ほか : 上位頸椎の肥厚性硬膜炎により脊髄症状を呈した RA の 1 例. *整形外科* 41 : 89-92, 1990
- 25) Sharma V, Newton G, Wahal KM, *et al* : Idiopathic hypertrophic pachymeningitis. — an uncommon cause of cord compression. *Indian J Pathol Microbiol* 35 : 133-136, 1992

- 26) 重松一生、川村純一郎、橋本修治ほか：一側性滑車神経麻痺を来した慢性肥厚性硬膜炎. 神経内科 26 : 507-511,1987
- 27) Smith BH : Infection of the cranial dura and dural sinuses. In *Handbook of clinical neurology* (edited by Vinken PJ & Bruyn GW) North - Holland , Amsterdam Vol.33, p149,1978
- 28) Willing SJ, Broghamer W: Internal carotid artery occlusion due to idiopathic cranial pachymeningitis. AJNR 13 : 1594-1596,1992