

## 急性心筋梗塞後の心室中隔穿孔に対する心内膜パッチを用いた左室形成術の一治験例

市立室蘭総合病院 心臓血管外科

松井俊尚 木村希望  
高木伸之

札幌医科大学 第二外科

大沢久慶

市立室蘭総合病院 循環器科

福岡将匡 東海林 哲郎  
安達健生 曳田 信一  
鳥井孝明 萩原 誠  
久馬理史

### 要 旨

急性心筋梗塞後の心室中隔穿孔（以下、VSP）に対する外科治療は、現在ではDavidらの提唱したendocardial patch with infarct exclusion（Komeda-David法）が一般的であり、また手術時期に関しては可及的早期に施行するのが通例となっている。しかし、心筋梗塞後急性期には梗塞部心筋は脆弱で、同部の縫合不全により遺残短絡が発生することが以前より指摘されている。術後の遺残短絡の有無が早期成績に強い影響を及ぼすため、これをなくすことは手術成績の向上につながると考えられる。今回、血行動態が安定していたため発症2週間後に手術を施行し良好な成績を得た症例を経験した。このように術前安定した血行動態の症例では、梗塞部心筋が安定化する発症10日目以降の待機手術も考慮すべきと考えられた。

### キーワード

VSP、Komeda-David法、至適手術時期

### はじめに

心筋梗塞後心室中隔穿孔（VSP）に対する外科治療は1957年にCooleyら<sup>1)</sup>が施行して以来様々な術式の改良が加えられてきて、現在ではDavidら<sup>2)3)</sup>の提唱したendocardial patch with infarct exclusion（Komeda-David法）が一般的となっている。しかしVSPに対する手術成績は未だ満足できるものではなく、とりわけ術後の遺残短絡が問題とされる。現在、VSPに対する外科治療は可及的早期に実施するのが一般的であるが、心筋梗塞後急性期には梗塞部心筋は脆弱で、同部の縫合不全により遺残短絡が発生する可能性が指摘されている。今回、VSP発症2週間後に心内膜パッチを用いて左室形成術を実施し、良好な結果を得た症例を経験したので若干の文献的考察を加えて報告する。

### 症 例

症例は53歳男性。平成15年3月8日より感冒様症状、悪心、全身倦怠感を自覚するが放置していた。3月11日、突然左前胸部痛出現し軽減しないため、救急車で当院搬入となった。

入院時現症：身長163cm、体重55kg、意識清明、血圧106/68mmHg、脈拍は119回/分、整。聴診上胸骨左縁第二肋間～第四肋間で収縮期心雑音を聴取し、肺に湿性ラ音は聴取しなかった。また下腿浮腫は認めなかった。

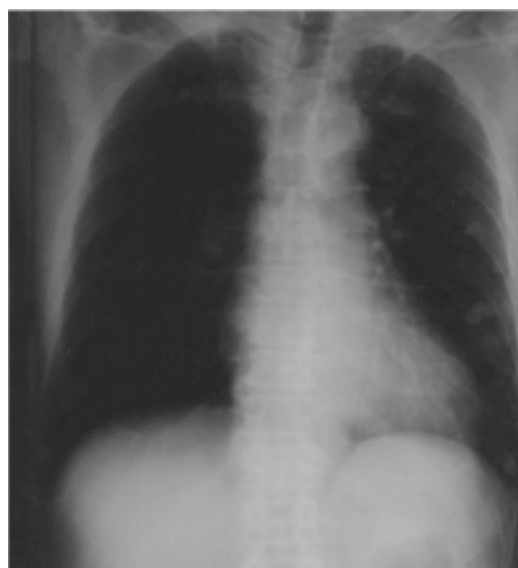

図1 入院時胸部X線写真

胸部X線写真：CTR53%と軽度心陰影は拡大していたが、肺うっ血ならびに胸水貯留は認めなかった（図1）。

心電図：正常洞調律。I、aVL、V1-5にST上昇を、II、III、aVFにST低下を認めた（図2）。

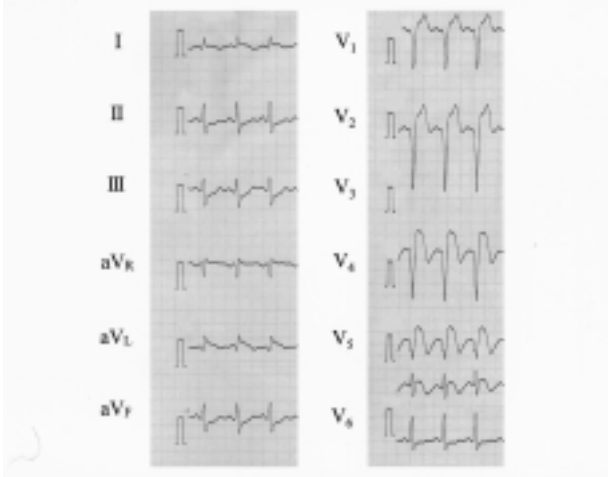


図2 入院時心電図

I、aVL、V1-5にST上昇を、II、III、aVFにST低下を認めた

入院時検査所見：WBC 21200/mm<sup>3</sup>、GOT 257U/L、LDH 1661U/L、CPK 1423U/L、CK-MB 102U/Lと心筋逸脱酵素の上昇を認めた。

入院後経過：聴診上収縮期雑音が聴取され、心エコーにて左室から右室へのshunt flowが認められ急性心筋梗塞後の心室中隔穿孔と診断され、同日循環器内科によって緊急心臓カテーテル検査が施行された。冠状動脈造影では左冠動脈seg6に完全閉塞所見を認めた（図3）。

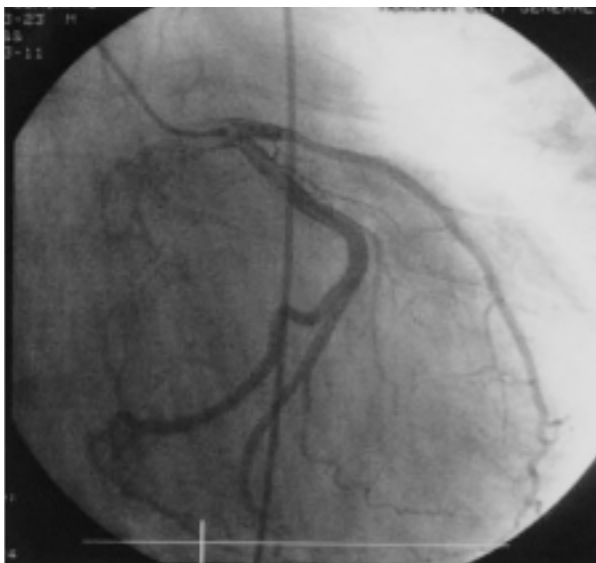


図3 冠動脈造影

左冠動脈前下行枝に完全閉塞所見を認めた

Samplingでは右室レベルでO<sub>2</sub> step upを認め、Q<sub>P</sub>/Q<sub>S</sub> 2.52、左 右シャント率60.3%であった。左冠動脈seg6に対してdirectPTCAが施行され再疎通に成功し、IABP補助下に呼吸循環管理が行われた。

その後3～5 μg/kg/分のカテコラミン持続静注およびIABP補助下に血行動態は安定していた。発症8日目に、心機能評価のために再度心臓カテーテル検査、冠状動脈造影が施行された。前回PTCA施行し75～90%狭窄が残存していた部位はほとんど0%に改善していた。左室造影では心尖部側の心室中隔穿孔部を介して右室が造影された（図4）。

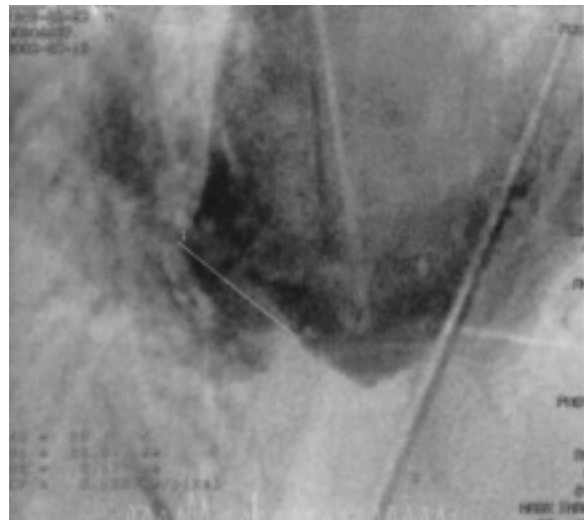

図4 左室造影

心尖部の心室中隔穿孔部を介して右心室が造影されている

右心カテーテル検査でQ<sub>P</sub>/Q<sub>S</sub>は3.7、左 右シャント率も73%に増加しており、手術目的に3月20日当科転科となった。

### 手術所見と手技

VSP発症15日後の平成15年3月25日、ウマ心膜（Xenomedica patch）を用いIKomeda-David法に準じて左室形成術を施行した。手術は上行大動脈送血、上下大静脈脱血の完全体外循環下で施行した。大動脈遮断下、順行性に心筋保護液を注入し心停止を得た後、前壁梗塞の中央、左前下行枝の2cm外側で左室を縦切開した。心室中隔穿孔は後乳頭筋の内側に接近し、心尖側に位置して大きさは2.5×2.0cm大であった。ウマ心膜をトリミングした後、3-0モノフィラメント糸（針の大きなMH針）を用いて、後乳頭筋の内側部の心室中隔からパッチを連続縫合して梗塞部と心室中隔穿孔部を左室からexclusionした。左室切開創は2本のフェルトストリップを両側に用いて3-0モノフィラメント糸の連続縫合で閉鎖した。大動脈遮断時間103分、体外循環時間133分であった（図5）。

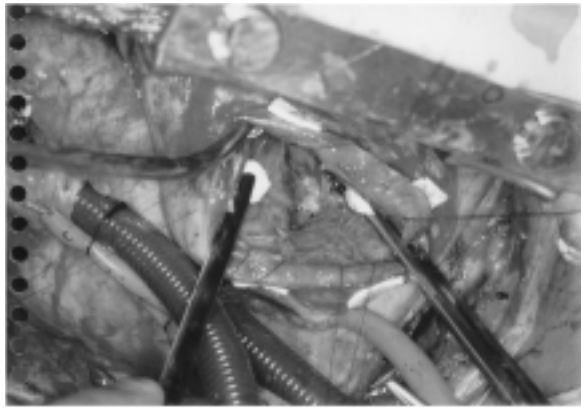


図5 術中写真

### 術後経過

術後経過は良好でIABPは第1病日に、カテコラミンは第3病日に中止可能であった。術後2週間目に施行した経食道心エコー検査で遺残短絡は認めず、僧帽弁逆流をわずかに認めるのみであった(図6)。

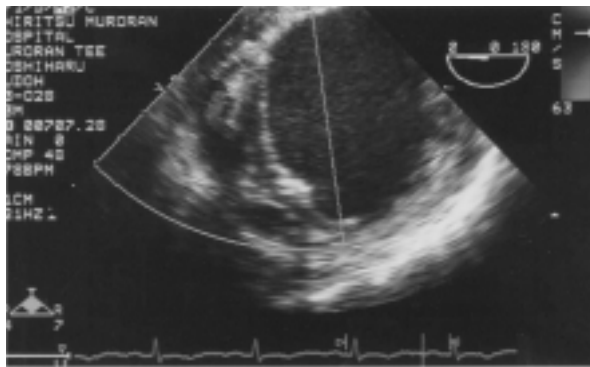


図6 術後経食道心エコー図  
パッチが心室中隔穿孔部を左室からexclusionするよう縫着されており、遺残短絡を認めない

第16病日に施行した心臓カテーテル検査でもO<sub>2</sub> step upは認めず、また右心系の心内圧は正常化していた(表1)。

表1 右心系心内圧の推移  
術後に右心系心内圧は正常化していた

	3月11日	3月19日	4月14日
PCWP(a/v/m)	16/15/14	31/25/18	11/10/9
PA(s/d/m)	26/18/20	37/13/25	19/10/14
RV(s/b/e)	47/4/20	55/9/30	23/4/6
RA(a/v/m)	dateなし	12/11/9	6/6/6

左室造影上も左 右短絡は認めず、駆出率は30%、EDVI 128ml/m<sup>2</sup>、ESVI 89ml/m<sup>2</sup>であった。Direct PTCAを施行した左前下行枝seg.6に狭窄は認めなかったが、末梢側seg.8に99%狭窄が新たに認められた。その後も順調に

経過し、第36病日に自宅退院となった。

### 考 察

急性心筋梗塞後の機械的合併症のうちVSPの発生頻度は1~2%とされている<sup>4)</sup>。その自然予後は極めて悪く、内科的治療では1ヶ月以内に80%が死亡するとされており、手術が唯一の救命手段と考えられている。その至適手術時期に関しては、現在積極的に早期手術を行うのが一般的である。以前は、急性期には健常組織と梗塞巣の境界域が不明瞭であり、梗塞巣が癒着化しておらず周囲組織は脆弱で手技上の困難さを伴い、遺残短絡を残して手術死亡率が高いため、心筋梗塞発症後2~3週間待機した後に手術をするほうが安全と考えられていた。しかし、強力な内科的治療を施行しても低心拍出量症候群から多臓器不全に進行する症例が多く保存的治療後の手術成績が不良であるため、現在では大動脈内バルーンパンピングを開始して可及的早期に手術を行うべきとする考えが一般的となっている。

手術手技に関しては、初期に主流とされていたDagget法は壊死心筋を切除しパッチにて心室中隔穿孔部を閉鎖する術式である。この術式は本来ならば壊死心筋のみを切除するはずが、実際には中隔のstunned myocardiumに相当する部分の心筋や正常心筋も切除されたり、縫合線に含まれてしまう可能性がある。また左室切開部が高圧の左心系にさらされる結果、出血の制御に難渋するといった欠点がある。それに対して、David法は壊死心筋を切除せず、右室心筋も温存されるため右室機能が保たれ、術後血行動態が安定する利点を有する。また、左室心筋も切除しないため左室腔が温存されstunned myocardiumの機能回復が期待できる。心内膜パッチを左室内腔に縫着することで、穿孔部と左室切開創は左室から隔絶され、左室切開部が低圧の右心系に属するようになるため出血のコントロールは容易になる利点があり、Mooreら<sup>5)</sup>の主張する予後不良因子を抑制する効果が期待される。以上のような長所を有する点から現在ではKomeda-David法が心室中隔穿孔に対する術式に選択されることが一般的となってきている。

しかしながら、Komeda-David法についても他の手術手技と同様に手技的な困難さや遺残短絡の可能性が指摘されている。手技上の問題点については、高位(心基部側)VSPや後壁のVSPで技術的困難性が増すと思われ、また穿孔部が後乳頭筋に接近する症例でも心内膜パッチの縫着に苦慮することが予想される。本術式の原則は心内膜パッチを健常心筋に確実に縫着することにあるが、本症例のように穿孔部が後乳頭筋に接近する症例での急性期手術では、いかに健常心筋と梗塞心筋の境界を見極めて愛護的に手術操作を加えても、乳頭筋基部に健常心筋が

なければ遺残短絡の危険性をさけることはできないと思われる。術前に心エコー図のカラーフローマッピングや経食道エコーでの心室中隔穿孔部の部位診断を行い、乳頭筋との位置関係を把握することは重要であると思われる。

遺残短絡については術後の早期成績に強い影響を及ぼし、高度の場合は再手術が必要になり患者へ多大な侵襲を加えることにもなりかねない。現在、VSPに対しては発症早期の手術が一般的であるが、心筋梗塞発症後急性期の脆弱な左室心筋に平坦な1枚のパッチを連続縫合で縫着するのは高度な手技が要求される。特に梗塞発症後急性期では、肉眼下梗塞領域の境界が不明瞭なことが多く、運針時に心筋がカットされることもあり遺残短絡が生じやすいとされる。そのため術後の遺残短絡をなくすためにパッチ縫合部へGRFグルーの塗布<sup>6)</sup>や、一枚のパッチでなく数枚に分断したパッチを使用したり、予めドーム状に準備したパッチを縫着するなどの手技上の改良が報告されている。

術前ショックを呈する症例の術後遺残短絡を合併する場合の予後は不良である。本症例のように、VSP発症後比較的血行動態が安定している症例は、発症後急性期の手術を回避して梗塞部が癒着化してくる2週間目以降に手術を行うことにより、より確実に遺残短絡が防止できると考えられる。術前ショックを認めず、IABP補助で血行動態が安定し、心臓超音波検査での部位診断で心室中隔穿孔部が乳頭筋に接近する症例では、急性期手術を避け待機的に手術を実施することで手術成績の向上が期待できると思われた。

## 結 語

急性心筋梗塞後に発症したVSPに対して、発症2週間後に心内膜パッチを用いた左室形成術を行い良好な結果を得た。心筋梗塞後VSPに対する治療方針は発症早期の外科治療とされ、術後の遺残短絡は早期成績に強く影響を及ぼす。遺残短絡をいかに克服するかが手術後の命運を左右するといっても過言ではない。術前安定した血行動態で、心室中隔穿孔部が乳頭筋に接近する症例では梗塞心筋が安定化する発症10日目以降の待機手術も考慮すべきと考えられた。

## 文 献

- 1) Cooley DA, Belmonte BA, Zeis LB et al: Surgical repair of ruptured interventricular septum following acute myocardial infarction . Surgery 41: 930, 1957 .
- 2) Tirone E. David, Laura Dale, Zhao Sun : Postinfarction ventricular septal rupture : Repair by endocardial patch with infarct exclusion . J Thorac Cardiovasc Surg 110: 1315-22, 1995 .

- 3) Masashi Komeda, Stephen E. Fremes, Tirone E. David: Surgical repair of postinfarction ventricular septal defect . Circulation 82: 243-247, 1990 .
- 4) John W. Kirklin, Brian G. Barratt-Boyes: Cardiac Surgery. 2nd ed
- 5) Moore CA, Nygaard TW, Kaiser DL et al: Postinfarction ventricular septal rupture : the importance of location of infarction in determining survival . Circulation 74: 45, 1986 .
- 6) Musumeci F, Shukla V, Mignosa C et al: Early repair of postinfarction ventricular septal defect with gelatin-resorcin-formol biological glue. Ann Thorac Surg 62:486, 1996 .