自衛隊札幌病院研究年報　第45巻　11～13（2004）

〔症例報告〕

検診にて発見されたBronchiolitis obliterans organizing pneuomonia/ Crytogenic organizing pneumonia（BOOP/COP）の１例

A case of bronchiolitis obliterans organizing pneuomonia/ Crytogenic organizing pneumonia（BOOP/COP）screen-detected

林　　伸好[1]，竹林　晃一[1]，高山　英一[1]，久保田孝雄[1]，林　雄一郎[2]
（自衛隊札幌病院内科[1]，同病理[2]）

Key words：BOOP/COP，検診

要　　旨

症例は18歳，男性。検診にて胸部Ｘ線写真上異常影を指摘され，平成16年10月21日精査の為当院入院となった。発熱，咳嗽などの自覚症状はないが，胸部Ｘ線写真にて，小結節影が認められた。経気管支肺生検では肺胞腔内の器質化滲出物及び胞隔中心に炎症細胞浸潤が認められ，bronchiolitis obliterans organizing pneuomonia/ crytogenic organizing pneumonia（以下BOOP/COP）の特徴に合致する所見と思われた。その後，咳嗽，発熱及び白血球の増加がみられ，胸部CTではスリガラス状陰影がみられ，BOOP/COPの増悪として10月29日ステロイド療法を開始し，以後経過良好である。胸部Ｘ線検診の読影において，BOOP/COPを鑑別の一つとして読影する必要もあると思われた。

症　　例

患者：18歳，男性，陸上自衛官。

主訴：なし。（検診異常）

既往歴：小児喘息（11歳まで）。

現病歴：平成16年10月13日検診にて胸部異常影指摘。10月15日受診，10月21日精査目的にて入院となる。

入院時現症：身長170㎝，体重57kg，体温36.6℃，血圧106/60mmHg，心拍数60/min・整，胸部聴診にて呼吸音及び心音異常なし。体表リンパ節を触知せず。

第１回目入院時検査（平成16年10月21日）：WBC7770/μl，RBC 464×10^4/μl，Hb 13.0 g/dl，Ht 39.2%，Plt 19.5×10^4/μl ESR 4mm/１hr

AST 19 IU/l，ALT 9IU/l，LDH 185IU/l，CRP 0.95 mg/dl，IgG 1292mg/dl，IgA 114mg/dl，IgM 88mg/dl IgE 579.7mg/dl，KL-6 188 U/ml（正常値500未満），SP-A 43．7ng/ml（正常値43.8未満），SP-D 118 ng/ml（正常値110未満）。

動脈血ガス分析所見（room air）：pH 7.394，pCO2 39.1mmHg，pO2 93.9 mmHg。

肺機能：VC 3720 ml，%VC 85.5%，FVC 3660ml，FEV_1 3550ml，FEV_1/FVC 97%。

第１回目入院時胸部Ｘ線（図１）：右上肺野に７㎜大及び５㎜大の結節影を認める。

第１回目入院時胸部ＣＴ（図２）：右S2に胸膜に接して，癒合する結節影がみられた。

気管支洗浄液（右B2）：抗酸菌塗沫，培養陰性。

BALF：総細胞数1.75×10^5/ml，細胞分画（AM74.3%，Lym13.7%，Neut12%），$CD4^+$/$CD8^+$ 1.18

連絡先：〒062－8610　札幌市豊平区平岸１条12丁目１番32号
自衛隊札幌病院内科　林　　伸　好
電話：011－831－0161　FAX：011－831－1015　e-mail：jsh@lapis.plala.or.jp

図１

図２

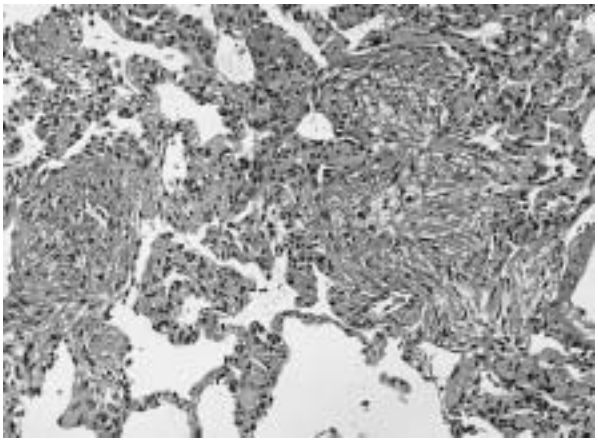

図３

図４

図５

経気管支肺生検の組織病理所見（図３）：肺胞腔内にfibroblastを含むmyxoidな結合組織からなる器質化滲出物みられ，また好中球を主体とした炎症細胞浸潤が胞隔中心に認められる。

第２回目入院時検査：WBC15170/μl，　RBC 515×10^4/μl，Hb 14.2 g/dl，Ht 43.2%，Plt 25.7×10^4/μl AST 24 IU/l，ALT 34IU/l，LDH 154IU/l，CRP 0.03 mg/dl

第２回目入院時胸部Ｘ線（図４）：第１回目入院時胸部Ｘ線にみられた結節影は縮小している。

第２回目入院時胸部ＣＴ（図５）：右S2粒状影を伴った気管支周囲にスリガラス状陰影がみられる。

臨床経過：平成16年10月21日気管支鏡施行。臨床所見及び経気管支肺生検の組織病理所見よりBOOP/COPが考えられるも，症状等がなく，経過観察して退院となった。10月29日受診時，BT37.2℃の微熱及び咳嗽出現し，再入院となる。10月29日血液検査にてWBC 15170/μlと上昇しており，また胸CTにてスリガラス状陰影が出現しており，BOOP/COPと診断しステロイド剤内服（PSL30mgを14日間）を開始した。11月12日症状及び胸部Ｘ線所見とも軽快傾向にてPSL25mgに減量し，11月16日退院となった。その後外来にてステロイド減量中であるが，経過良好である。

考　　察

BOOP（bronchiolitis obliterans organizing pneumonia：器質化肺炎を伴う閉塞性細気管支炎）という用語は，1985年Eplerらによって提唱された[1)]。これは斑状の器質化肺炎を伴う閉塞性細気管支炎で，組織学上細気管支，肺胞道から一部肺胞に至るポリープ状の肉芽組織が存在するという特色があり，背景の構造破壊を伴わないものとされた。しかし，BO（bron-

chiolitis obliterans：）所見がみられる頻度は少なく，また呼吸機能上閉塞性障害を示すことが稀であることから，この疾患に対してCOP（crytogenic organizing pneumonia：特発性器質化肺炎）という用語も提唱されている[2]。

BOOP/COPの診断確定には以前は開胸肺生検が必須であるとされていたが[1]，最近では臨床所見と経気管支肺生検の組織病理所見でBOOPと診断してよいと報告されている[3,4]。本症例も臨床所見と経気管支肺生検の組織病理所見による診断に基づきBOOP/COPと診断した。

BOOP/COPは男女差はなく，発症年齢は50-60歳代に多い。特徴的な症状はないが，咳嗽（70～80%），発熱（50～60%），呼吸困難（40～50%）のいずれか，あるいはすべての症状が，BOOP/COP症例の90%以上に認められている[4]。無症状で健康診断で発見される症例は，稀ではあるが報告されている[5,6]。当症例でも，初回入院時は無症状であった。胸部X線検診の読影において，BOOP/COPを鑑別の一つとして読影する必要もあると思われる。

検査所見は赤沈の亢進，上昇するCRP及び末梢白血球増多がみられるが[4]，当症例では第1回目入院時（10月21日）では，白血球は正常であったが，第2回目（10月29日）入院時には白血球増多がみられた。第1回目入院時（10月21日）は病初期であるか，寛解期であった可能性があると考えられた。

BOOP/COPの胸部X線所見で最も一般的にみられるのが斑状の両側または片側の浸潤影であり，胸部CT所見では，air-bronchogramを伴うconsolidationとスリガラス状陰影である[4]。当症例の胸部X線所見及び胸部CT所見では，検診発見時は7㎜大及び5㎜大の結節影であったが，10/29はスリガラス状陰影を呈していた。BOOP/COPの胸部CT所見で50%の症例に10㎜以下の小結節影がみられ[7]，当症例の胸部CT所見もBOOP/COPに合致するものと思われた。

BOOP/COPのBALF所見は総細胞数増加，リンパ球分画の増加及び$CD4^+/CD8^+$の低下といわれているが[4]，症例よって様々で正常人と同様の所見を示す症例もある[8]。当症例では，総細胞数増加及びリンパ球分画の増加及び$CD4^+/CD8^+$の低下はみられなかったが，好中球数及びリンパ球数の増加がみられたことも臨床経過より当症例はBOOP/COPの病初期であったと考えられる。

BOOP/COPは，多くの場合経口ステロイド療法が，著効するが一部では自然寛解もみられる[4]。当症例では第1回目の入院時は経過観察としたが，臨床症状及び検査所見の増悪がみられ，ステロイド療法を用い，その後良好な経過をたどっている。

結　語

検診にて偶然発見されたBOOP/COPの一例を報告した。

文　献

1）Elper GR，Colby TV，McLoud TC，Carrington CB，Gaensler EA：Bronchiolitis obliterans organizing pneumonia *N Engl J Med* 1985；207：382-394

2）Davison AG，Heard BE，McAllister WAC，TurnerWarwick ME：Cryptogenic organizing pneumonia *Q J Med* 1983；207：382-394

3）河端美則，片桐史郎：BOOPについて，呼吸，5，1210-1217，1986

4）泉孝英：BOOP（特発性器質化肺炎）別冊日本臨床領域別症候群シリーズ№3呼吸器症候群（上巻），585-587，1994.

5）吉川隆志，牧村士郎：無症状で検診にて発見され自然寛解したBronchiolitis Obliterans Organizing pneumonia（BOOP）の一例，気管支学，14：684-689，1992.

6）北郷衛，平仁司，浜田泰則他：検診で偶然に発見され，2年の経過で自然消失した胸部異常陰影の1例，島根医学，20：235-240，2000

7）Kyung Soo Lee，Peter Kullng，Thomos E. Hartman，Nestor L. Muller ：Cryptogenic organizing pneumonia：CT findings in 43 patinents. *Am J Roentgenol* 1994；162：543-546

8）大野彰二，星　朗，小林淳他：BOOP症例における気管支肺胞洗浄液の細胞成分の経時的変化について，気管支学，14：624-629，1992.