症例報告

脂腺系境界悪性新生物としての脂腺上皮腫の１例

南本　俊之*　棟方　哲**　下山　則彦**
石川　耕資***

Key words：sebaceous epithelioma ── skin appendage tumor ── sebaceous borderline neoplasm

要　旨

80歳代女性，めまいで入院中，前頚部の皮膚腫瘍で当科紹介となった．視診，触診の後，画像検査と生検を行い脂腺上皮腫と診断した．全身麻酔下での腫瘍の全切除を行い，その病理検査でも脂腺上皮腫と診断した．垂直断端，水平断端とも陰性であり，外来で術後１年３ヶ月経過観察を行い，局所再発や遠隔転移を認めなかったが，認知症のため通院困難となり診察終了した．脂腺上皮腫は皮膚付属器腫瘍の一つであり，本症例は病理組織学的に脂腺系境界悪性新生物としての脂腺上皮腫と思われた．

はじめに

脂腺上皮腫は脂腺から分化する皮膚付属器腫瘍の１つであり，良性腫瘍とされる場合，脂腺系境界悪性新生物とされる場合，基底細胞上皮腫のなかで脂腺への分化を示す場合の３つがある．今回，脂腺系境界悪性新生物としての脂腺上皮腫と診断した１例を経験したので治療経過を報告する．

症　例

症例：80歳代，女性

主訴：右前頚部の皮膚腫瘍の精査および治療

現病歴：めまいで当院耳鼻咽喉科に入院中，右前頚部の皮膚腫瘍で当科に紹介受診となった．腫瘍の発症時期は不明であり，自己判断で市販薬を塗っていたエピソードがあった．

既往歴・家族歴：末梢性めまい，脳挫傷，慢性硬膜下血腫，腰椎圧迫骨折

初診時現症：右前頚部に５×3.5×３cm の周囲との癒着のない，可動性良好な皮膚腫瘍を認めた（図１）．

治療および経過

画像検査：単純 CT 検査では，腫瘍の形状は不整形で，大きさは38×35×25mm で，その内部は筋肉より吸収値は低く，やや不均一であった．腫瘍と右胸鎖乳突筋との間の脂肪織が一部消失し，浸潤の可能性が示唆されたが，総頚動脈や内頚静脈とは離れていた（図２）．形態上，隆起性皮膚線維肉腫などが示唆されたので，生検術を行うこととした．

生検：局麻下で皮膚トレパンを用いて生検術を行った．生検組織は，表皮にびらんや潰瘍が認められ，炎症性の細胞浸潤を伴っていた．真皮の浅層から深層にかけて，淡い好酸性胞体とクロマチン粗造な核を有する異型細胞が胞巣状に増生し，この胞巣は表皮との連続を認めた（図３a, b）．異型細胞では壊死が目立たず，泡沫状胞体を有する細胞が散見され，免疫染色の結果，脂腺系細胞由来であることが示された（図３c）．Mitosis は，12/10

図１　当科初診時，右前頚部に５×3.5×３cm の周囲との癒着のない，可動性良好な皮膚腫瘍を認めた．

*市立函館病院　形成外科
**市立函館病院　病理診断科
***北海道大学大学院医学研究院形成外科学教室
〒041-8680 函館市港町１－10－１　南本　俊之
受付日：2023年５月29日　受理日：2023年６月26日

HPF 認められた．異型細胞は認められたが，悪性腫瘍の場合は高値を示す MIB-1インデックスは6.2%（21/335）にとどまった（図３d）．しかし，胞巣状となって広範囲にわたって増生していることから，脂腺系境界悪性新生物としての脂腺上皮腫と診断した．

腫瘍切除：全身麻酔下に，腫瘍の肉眼的病変より５mm 離し腫瘍を切除した（図４a）．腫瘍そのものは皮下組織との癒着は認めなかった．組織は十分に伸展したので単純縫合で創を閉鎖した（図４b）．

全切除の病理検査：表皮に局所的なびらんがみられ，表皮から皮下組織にかけて，結節性病変を認めた．結節内部では，核小体明瞭な大型楕円形核を有する腫瘍細胞が膠原線維の介在を伴って胞巣状に増生していた（図５a）．核分裂像は，強拡大10視野あたり16個であった．特殊染色の結果は，腫瘍細胞は脂腺系細胞として矛盾のないものであり，生検と同じく，脂腺系境界悪性新生物としての脂腺上皮腫と診断した（図５b, c. d）．垂直断端，水平断端は陰性であった．

術後経過：術後３日目に退院し，術後８日目に外来で抜糸を行った．外来で定期的に創部の視診と触診と CT 検査を行った（図６）．術後１年３ヶ月で認知症のため通院困難となり診察終了となった．

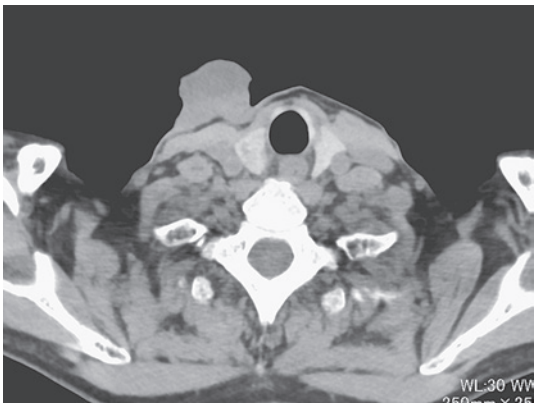

図２　単純 CT 検査では，腫瘍の形状は不整形で，大きさは38×35×25mm で，その内部は筋肉より吸収値は低く，やや不均一であった．

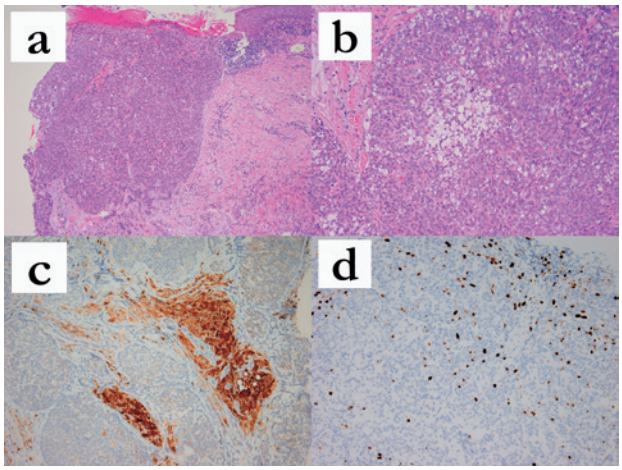

図３

ａ：H.E. 染色10倍　ｂ：H.E. 染色20倍

表皮にびらんや潰瘍が認められ，炎症性の細胞浸潤を伴っていた．真皮の浅層から深層にかけて，淡い好酸性胞体とクロマチン粗造な核を有する異型細胞が胞巣状に増生し，この胞巣は表皮との連続を認めた．

ｃ：adiphophilin 染色10倍

免疫染色で脂肪細胞，脂肪組織，皮脂腺などに発現するこの染色により，脂腺系細胞由来であることが示された．

ｄ：MIB-1染色20倍

この染色で癌細胞の核が茶褐色に染色され，この標識率（陽性率）で評価する．本症例では6.2%であった．

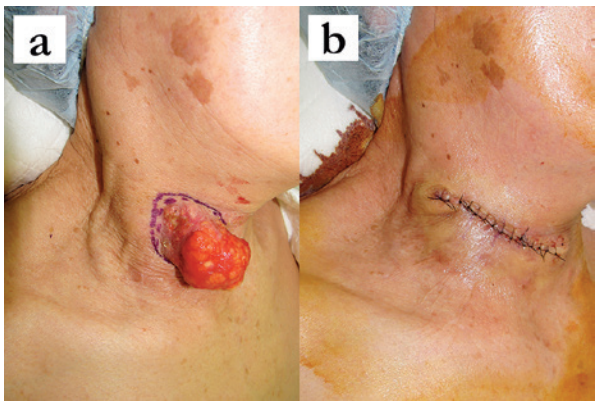

図４　腫瘍の肉眼的病変より５mm 離し腫瘍を切除した（a）．組織は十分に伸展したので単純縫合で創を閉鎖した（b）．

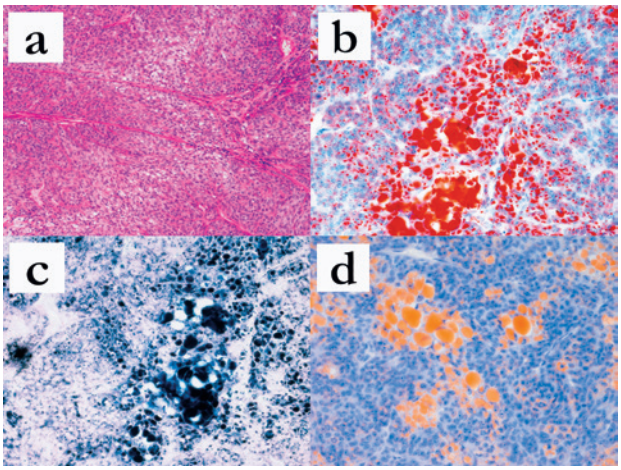

図５

ａ：H.E. 染色20倍

表皮に局所的なびらんがみられ，表皮から皮下組織にかけて，結節性病変を認めた．結節内部では，核小体明瞭な大型楕円形核を有する腫瘍細胞が膠原線維の介在を伴って胞巣状に増生していた．

ｂ：Oil Red 染色40倍　ｃ：Sudan Black Ｂ染色40倍

ｄ：Sudan Ⅲ染色40倍

脂肪細胞，脂肪由来細胞を染色するこれらの方法でも染色された．

図６　術後９か月目の右前頚部を示す．腫瘍の局所再発は認めない．

考　　察

皮膚付属器腫瘍は，毛包系腫瘍，脂腺系腫瘍，エクリン汗腺系腫瘍，アポクリン汗腺系腫瘍と４つに分類される[1]．このうち脂腺系腫瘍は，１．異所性病変（フォアダイス状態：Fordyce's condition），２．嚢胞性病変（脂腺嚢腫：steatocystoma），３．過形成性（脂腺過形成：sebaceous hyperplasia），４．良性腫瘍（脂腺腺腫：sebaceous adenoma，脂腺上皮腫：sebaceous epithelioma，脂腺腫：sebaceoma），５．悪性腫瘍（脂腺癌：sebaceous carcinoma）に分類し，これら例外として，脂腺への分化を示す基底細胞上皮腫と，脂腺母斑に合併する脂腺系病変があげられる（図７）[2]．本症例は，病名だけをみると４.に該当するものと思われるが，脂腺上皮腫は，１．脂腺腫と同義の良性腫瘍を示す場合，２．臨床的もしくは病理組織学的に脂腺系境界悪性新生物を示す場合，３．脂腺分化を伴う基底細胞上皮腫を示す場合と分類しているものもある（図７）[3]，これらから考えると，１．免疫染色や特殊染色で脂腺系細胞からできた病変であること，２．悪性腫瘍とまではいえないものの細胞異型が認められること，３．基底細胞上皮腫を認める病変がないことから脂腺系境界悪性新生物としての脂腺上皮腫であると診断した．この腫瘍は，遠隔転移はほとんどなく，完全に切除されれば予後に問題がないとされている[4]．本症例は垂直断端，水平断端は陰性であったが，ほぼ腫瘍のみの切除であったので定期的な診察と画像検査を行っていた．しかし，認知症のため，通院不能となったのは残念であった．

皮膚付属器腫瘍
- 毛包系腫瘍
- 脂腺系腫瘍
  - １．異所性病変（フォアダイス状態：Fordyce's condition）
  - ２．嚢胞性病変（脂腺嚢腫：steatocystoma）
  - ３．過形成性（脂腺過形成：sebaceous hyperplasia）
  - ４．良性腫瘍（脂腺腺腫：sebaceous adenoma，脂腺上皮腫：sebaceous epithelioma（☆），脂腺腫：sebaceoma（★1））
  - ↕（★2）
  - ５，悪性腫瘍（脂腺癌：sebaceous carcinoma）
  - 番外１．脂腺への分化を示す基底細胞上皮腫（★3）
  - 番外２．脂腺母斑に合併する脂腺系病変
- エクリン汗腺系腫瘍
- アポクリン汗腺系腫瘍

図７　皮膚付属器腫瘍の分類と脂腺上皮腫の位置づけ
脂腺上皮腫（☆）という言葉が，脂腺腫と同義の良性腫瘍を示す場合（★1），臨床的もしくは病理組織学的に脂腺系境界悪性新生物を示す場合（★2），脂腺分化を伴う基底細胞上皮腫を示す場合（★3）のどれになるか留意する必要がある．当科の症例は脂腺系境界悪性新生物を示す場合（★2）であった．（文献１-３より引用・編集）

ま　と　め

脂腺上皮腫には３つのとらえ方があり，当科で診察した脂腺系境界悪性新生物としての脂腺上皮腫と診断した１例を報告した．

利益相反開示

本症例の発表に当たり開示すべき利益相反になるような企業等はない．

本発表は，市立函館病院の研究倫理委員会の承認（承認番号2022-221）と，電子的診療録ファイル利用申請の承認（承認番号202304-004）を受けている．

本論文の要旨は第41回日本臨床皮膚外科学会総会・学術大会（2023年５月12-13日，於宮古島市）にて発表した．

文　　献

１）齊藤脩，鈴木不二彦，19 皮膚付属器母斑と腫瘍．臨床医と病理医のための皮膚病理学．初版第２刷．東京：シュプリンガー・フェアラーク東京；1994：246-

260.
2）泉美貴．脂腺系病変．みき先生の皮膚病理診断ABC．２付属器系病変．１版．東京：秀潤社；2007：117-150.
3）安齋眞一．皮膚上皮性腫瘍／嚢腫におけるトピックス．日医大医会誌．2020；16：193-200.
4）Misago N，Mihara I，Ansai S，et al. Sebaceoma and Related Neoplasms With Sebaceous Differentiation. Am J Dermatopathol，2002；24：294-304.

A case of sebaceous epithelioma as sebaceous borderline neoplasm

Toshiyuki MINAMIMOTO*，Satoru MUNAKATA**
Norihiko SHIMOYAMA**，Kosuke ISHIKAWA***

Key words： sebaceous epithelioma —— skin appendage tumor —— sebaceous borderline neoplasm

Abstract

A woman in her 80s who was hospitalized with dizziness was referred to our department for evaluation of an anterior neck skin tumor. Following inspection and palpation, she underwent imaging studies and biopsy, which led to diagnosis of a sebaceous epithelioma. We performed total resection of the tumor under general anesthesia, and histopathological examination of the resected specimen confirmed diagnosis of a sebaceous epithelioma. Both vertical and horizontal margins were negative. She was followed up for 15 months postoperatively but could not be followed up thereafter owing to dementia. Sebaceous epithelioma is a type of cutaneous adnexal tumor. Histopathologically, our patient was considered to have sebaceous epithelioma as a borderline neoplasm of the sebaceous system.

* Department of Plastic and Reconstructive Surgery，Hakodate Municipal Hospital
** Department of Pathology，Hakodate Municipal Hospital
*** Department of Plastic and Reconstructive Surgery，Faculty of Medicine，Hokkaido University