2020年12月3日　Web開催
CPC：剖検症例検討会

著明な高LDH血症と病的骨折をきたし急激な経過をたどった1剖検例

司会：消化器内科　佐藤修司
臨床：臨床研修医　落合駿至
臨床研修医　佐橋倭
臨床研修医　惠良田健人
消化器内科　一柳亜貴子
病理：臨床検査科　小西康宏
臨床検査科　今信一郎

臨床経過

症例は80歳代男性。既往歴として、57歳時心筋梗塞。76歳時、右精巣原発B細胞性悪性リンパ腫で、右精巣摘出術を施行され、その後R-CHOP療法を6クール施行された。その後再発所見はなく経過し、近医にて心疾患、高血圧などで通院していた。令和2年4月下旬に、自宅で水の入ったヤカンを持った際に右上腕部に激痛を自覚した。病的骨折疑いとして6月はじめ当院整形外科へ紹介受診となった。

整形外科に入院となり、入院時血液検査では、WBCは4940/μL、Hbは9.6 g/dL、PLTは128×10³/μLと減少、LDHは489 U/Lと上昇、可溶性IL-2Rは1819 U/mLと高値であった。右上腕部のCT検査およびMRI検査にて、病的骨折を認め、原因は転移性骨腫瘍による可能性が疑われた。原発巣の精査目的に造影CT検査を施行したところ、傍大動脈リンパ節腫脹と脾臓に多発性腫瘤を認めた。可溶性IL-2R上昇と既往歴から悪性リンパ腫再発の疑いとなり、精査目的で消化器内科へ紹介受診となった。腹部エコーで脾臓に最大25～35 mm大の腫瘤を多数認めた。上部消化管内視鏡検査で、胃に中心部に潰瘍を伴う隆起性病変を認め、生検施行の結果、B細胞性悪性リンパ腫が疑われた。胃病変のIgHJH遺伝子の再構成が検出されたため、B細胞性悪性リンパ腫の確定診断となった。Gaシンチグラフィーでは、右上腕骨、傍大動脈リンパ節、脾臓、左肘関節周囲に異常集積を認めた。右上腕骨の病的骨折部位に対して骨接合術を施行。右上腕骨病変の生検の結果は、胃病変と類似した所見で、B細胞性悪性リンパ腫の骨浸潤像として矛盾しなかった。悪性リンパ腫に対する精査加療目的に、消化器内科へ転科となるが、抗癌剤治療は行わず、右上肢の骨病変に対する放射線治療（30 Gy/10 fr）のみ行う方針となった。放射線治療終了後、一時的な帰宅が可能な全身状態まで改善したため、入院73日目に退院となった。

しかし、退院翌日に自宅内で転倒した後に、強い左上肢痛を認めたため救急外来を受診したところ、左上腕骨病的骨折の診断となり再入院となった。

再入院時の血液検査では、LDHが1585 U/Lと上昇し、画像で傍大動脈リンパ節の増大を認めた。根治的治療は難しく、ご家族と相談しDNARとなった。

LDHは、再入院後4日目で7807 U/L、5日目で12924 U/L、7日目で22732 U/L、8日目で29810 U/Lと短期間で急激に上昇した。骨髄検査の結果、骨髄内で異型リンパ球が著増しており、悪性リンパ腫の白血化が疑われた。高K血症、高リン血症、高尿酸血症を伴う腎機能障害も併発し、再入院後8日目に永眠された。

病理解剖診断

1．右精巣原発悪性リンパ腫治療後状態、高悪性度B細胞リンパ腫の再発、白血化：傍大動脈リンパ節、脾、胃、小腸、肝、両腎、骨髄、両肺　2．左右上腕病的骨折（悪性リンパ腫の骨浸潤）　3．珪肺症（左肺320 g、右肺380 g）　4．肺うっ血水腫　5．肺脂肪塞栓症　6．両肺下葉一部無気肺　7．陳旧性心筋梗塞（左室側壁、2 cm、480 g）　8．左腹腔内血腫　9．腎嚢胞（左腎160 g、右腎150 g）

解剖は死後1時間39分で開始された。

悪性リンパ腫の再発、白血化が広範に認められた。リンパ腫細胞は、免疫染色でCD 20、CD 79a、CD 10、BCL-2が陽性で、CD 3、CD 5、cyclin-D 1、TdTは陰性であった。MIB-1陽性率は90%程度と高値であった。以上の所見から、B細胞性リンパ腫と考えられた。FISHによってMYC遺伝子とBCL-2遺伝子に、染色体の転座があることが判明しWHO分類（2016年）では、high grade B-cell lymphoma with MYC and BCL-2 and/or BCL-6 rearrangementsに分類されるリンパ腫であった。

リンパ腫細胞は、腎では糸球体の毛細血管を破壊し、ボウマン嚢腔に進展する部分もあり、腎不全の原因と考

えられた。傍大動脈リンパ節と脾の転移巣では、腫瘍壊死が見られた。リンパ腫の旺盛な組織破壊と腫瘍壊死がLDHの著明な高値の原因と考えられた。

両肺には、脂肪塞栓症が起こっており、上腕の病的骨折が由来と考えられた。

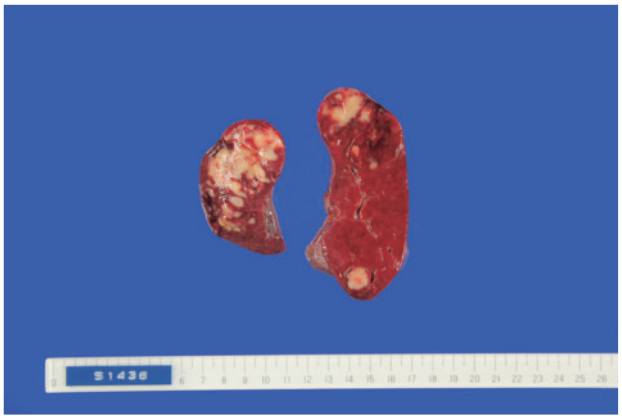

図1　脾の割面の肉眼像
多数のリンパ腫の転移巣を認める。

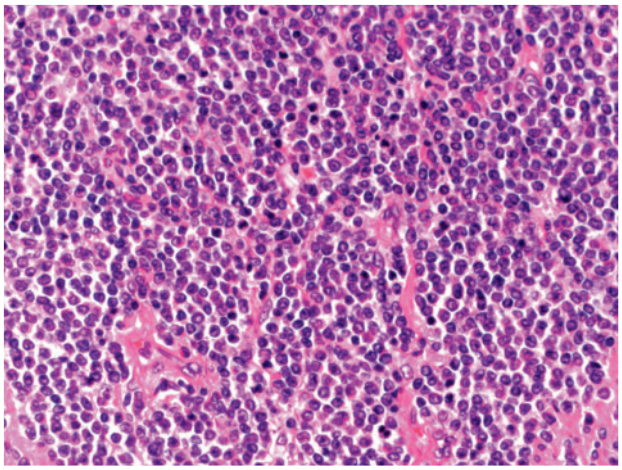

図2　悪性リンパ腫の組織像（HE染色）
中型の異型リンパ球の密集増生像を認める。

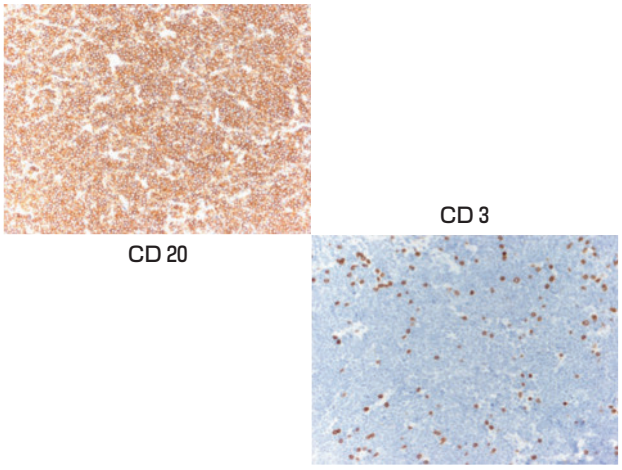

図3　悪性リンパ腫の免疫染色像（CD 20とCD 3）
B細胞性リンパ腫の像を示している。

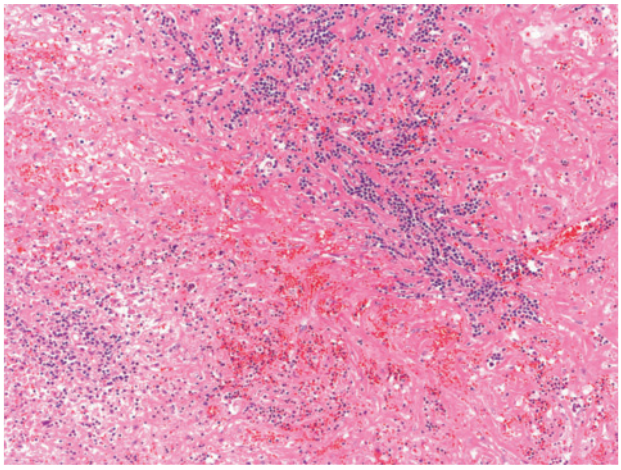

図4　脾のリンパ腫転移の組織像
リンパ腫は、腫瘍壊死を起こしている部分がある。

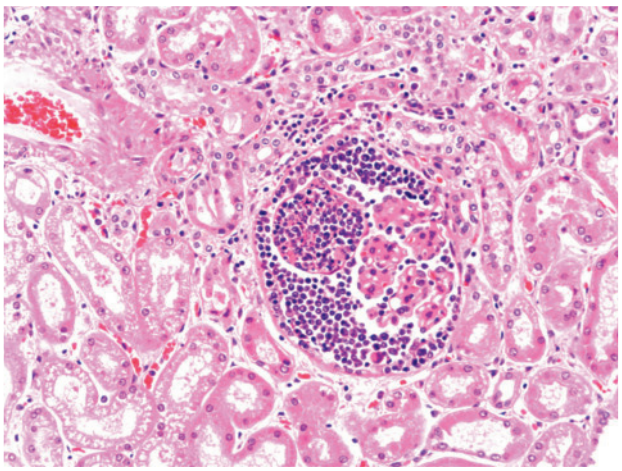

図5　腎へのリンパ腫浸潤の組織像
リンパ腫がボウマン嚢に進展している。

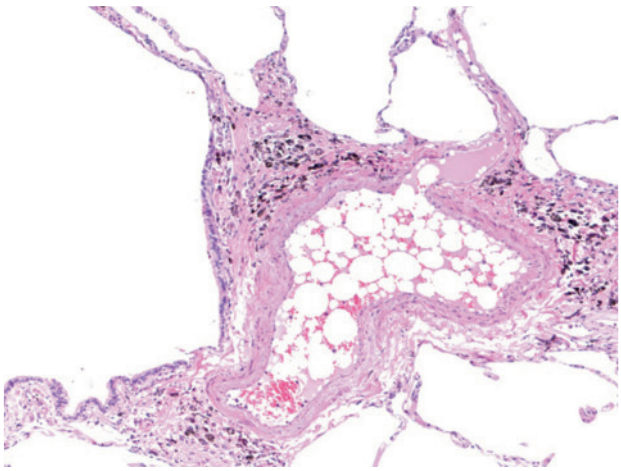

図6　肺脂肪塞栓症の組織像
大小の脂肪滴が血管内に存在する。