

外傷性内頸動脈仮性動脈瘤からの大量鼻出血の1例

川浪康太郎¹⁾、小崎 真也¹⁾、瀧 重成¹⁾、吉村 理¹⁾
瀧上 真良²⁾、堀田 祥史²⁾

要 旨

症例は79歳男性。当院搬送3か月前に交通事故による頭部外傷で脳神経外科入院歴がある。受傷当日およびその2週後に大量の鼻出血が認められたが、いずれも自然止血されたため経過観察されていた。退院後に再び大量の鼻出血が認められショック状態に陥り当院搬送となった。診断は頭部外傷を契機に発症した内頸動脈仮性動脈瘤であり、脳神経外科により瘤内コイル塞栓術が行われ、新たな出血なく経過良好である。頭部外傷後の遅発性反復性鼻出血において外傷性脳動脈瘤は疑われるべき疾患であるが、受傷からの期間によっては診断が困難となる。致命的となり得る大出血を呈する本疾患の診断において最も重要なことは、まずその可能性を疑うことであり併せて適切な画像検査と治療法を選択することで患者を救命し得ると考える。

キーワード：内頸動脈仮性動脈瘤、鼻出血

はじめに

鼻出血は日常診療においてしばしば遭遇する疾患である。キーゼルバッハ部位からの特発性鼻出血が殆どであるが、症候性鼻出血として鼻副鼻腔腫瘍、顔面頭部外傷、循環器疾患、血液疾患、肝機能障害などがある。なかでも顔面頭部外傷による鼻出血は比較的多く、殴打やスポーツによる鼻骨骨折に伴う軽度のものから多発性外傷や頭蓋底骨折に伴う重度のものまであり、時に致命的となることもある。今回われわれは頭部外傷を契機に発生した内頸動脈仮性動脈瘤により大量の鼻出血をきたした一症例を経験したので、文献的考察を加えて報告する。

症 例

患者：79歳男性
主訴：大量の鼻出血（救急搬送）
現病歴：当院搬送3か月前に自転車乗車中に車と衝突し、外傷性くも膜下出血、頭蓋底骨折の診断で近医脳神経外科に入院した。同日に大量の鼻出血、その2週後に再び大量の鼻出血が認められたが、いずれも自然止血されたため精査は行われていなかった。退院後に大量に吐血したため近医で上部消化管内視鏡を施行するも明らかな出血源は認められなかったが、検査後に大量の鼻出血を認めショック状態となったため当院に救急搬送となった。
臨床経過：前医でバルーンによる圧迫止血が試みられているものの効果が乏しく、両鼻内かつ口腔内から大量の出血を認めた。バルーンを抜去し出血点を確認すると、左中鼻甲介の鼻中隔側後方から動脈性出血を認めた。ダブルバルーンキットと軟膏ガーゼを用い止血を得ることが出来たが、止血に要した時間は約40分、出血量は約1800ml+ α

1) 市立札幌病院 耳鼻咽喉科・甲状腺外科
2) 同 脳神経外科

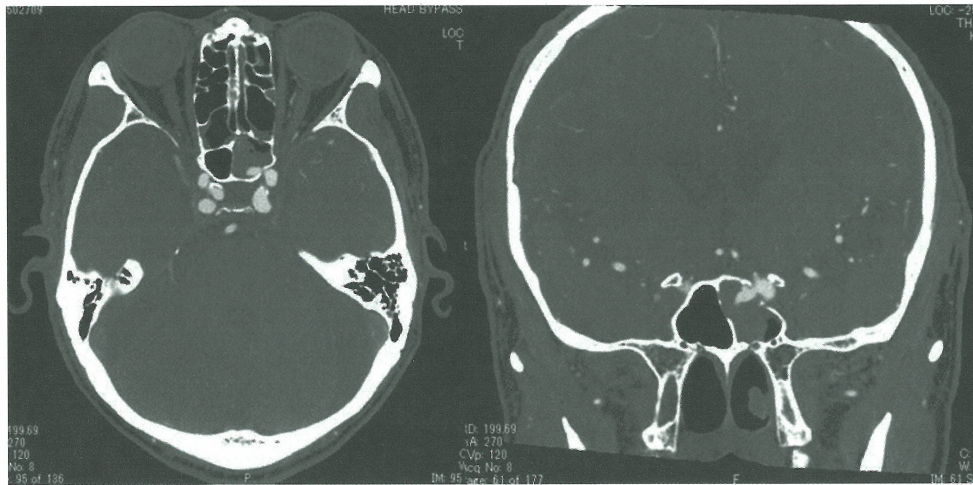


Figure 1

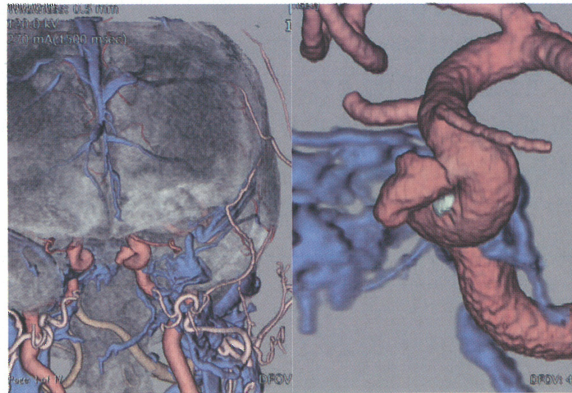


Figure 2

であり、止血時には前ショック状態であった。搬入当日のHb値は一時3.9g/dlまで低下し、超緊急赤血球濃厚液6単位の輸血に加え、赤血球濃厚液10単位、新鮮凍結血漿23単位、濃厚血小板20単位を輸血した。その後Hb値は10g/dlまで上昇し、以降は低下なく経過した。第3病日に軟膏ガーゼを抜去し、第6病日にバルーンを抜去したが、新たな出血は認められなかった。バルーン抜去時に左蝶形骨洞自然口付近に拍動性の血塊を認め、蝶形骨洞内からの出血が疑われたため造影CT検査を施行した。造影CT検査 (Figure 1) では左蝶形骨洞外側壁の骨折部分を介して左蝶形骨洞内から左内頸動脈 (C3部) 内側に全体として不整な紡錘形を示す構造物を認め、仮性動脈瘤が第一に考えられた。再構築3D血管画像 (Figure 2) でも同様な所見を認め、今回の出血源として矛盾

しないと考えられた。なお仮性動脈瘤の発症要因として既往の頭部外傷が第一に考えられた。脳神経外科に仮性動脈瘤の治療を依頼したところ、手術侵襲を考慮して血管内治療である瘤内コイル塞栓術を試み、効果が認められなければそのまま手術室に移動して開頭し頸部clippingもしくはバイパス併用下でtrappingを行う方針となり、第25病日に瘤内コイル塞栓術が施行された。Figure 3に示すように術前に濃染されていた動脈瘤は術後濃染されず、血流の消失が確認され瘤内コイル塞栓の効果を認めている。瘤内コイル塞栓術後新たな出血を認めず、退院後は脳神経外科で定期的に脳血管造影を施行されているがコイルの逸脱もなく、鼻出血の再発も認められていない。

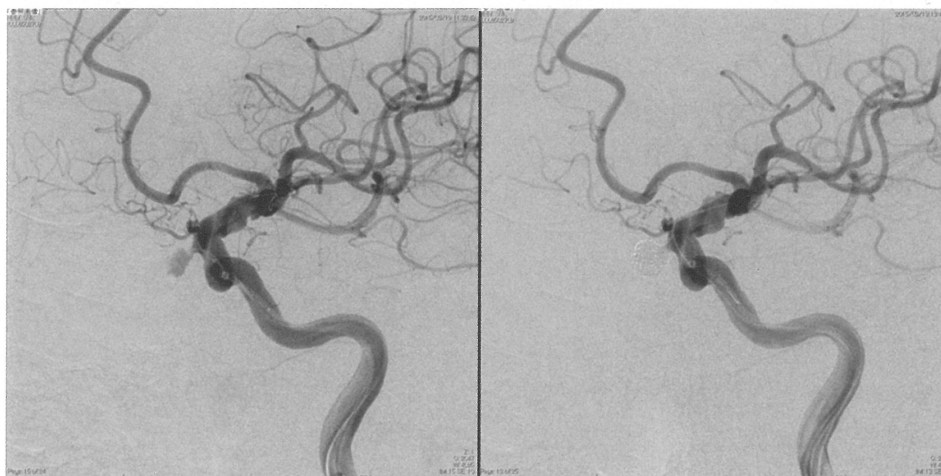

Figure 3

考 察

鼻出血は日常診療においてしばしば遭遇する疾患である。蝶口蓋動脈の分枝または前篩骨動脈の破綻によるキーゼルバツハ部位からの前鼻出血が殆どであり、これらは比較的容易に止血可能である。一方で後鼻出血は止血困難なものや大出血をきたすものもあり、特に蝶形骨洞からの出血は内頸動脈由来の出血である場合が多く、時に死に至る^{1) 2)}。

本症例で出血源となった仮性動脈瘤とは動脈壁の外膜、中膜、内膜すべての構造が障害を受けて破綻し、破綻部位の外側に血液で満たされた空洞ができ、それが血栓を形成して血液の漏出を閉鎖している状態を指す。原因としては外傷、先天的要因、動脈硬化、感染症などが挙げられ、外傷性仮性動脈瘤は他と比較し破裂をきたすことが多いとされている³⁾。

本症例においては既往の交通外傷の際に頭部に加えられた外力により内頸動脈が障害を受け、仮性動脈瘤が形成され蝶形骨洞へ向けて破裂し大量の鼻出血を生じたと考えられる。なお頭部外傷における内頸動脈損傷の場合、通常は内頸動脈海綿静脈洞瘻を考えるが、本症例ではその主症状である眼球の拍動性突出、眼球眼瞼結膜のうっ血や浮腫、血管雑音の自覚的・他覚的聴取は認められず、さらに鼻出血の発現頻度が2%程度と稀であることから否定的であった⁴⁾。

内頸動脈から蝶形骨洞内へ出血をきたし得る

解剖学的根拠として、内頸動脈と蝶形骨洞とを分けている蝶形骨洞外側壁の骨が非常に薄いことが挙げられる。頭部外傷により同部位に骨折を来すと、蝶形骨洞粘膜などの軟部組織のみを介して動脈瘤が蝶形骨洞内と接するため蝶形骨洞へ向けて破裂しやすく、大量の鼻出血を生じ得る⁵⁾。内頸動脈瘤からの鼻出血は非常に激しく、バルーンによる鼻腔圧迫では決定的な止血を得られない。血管内カテーテルによる一時的な内頸動脈閉塞を行うことができれば理想的であるが、緊急時に行うことは困難である。幸い本症例においては大量出血により前ショック状態となり、出血が一時的に治まったため有効な圧迫部位を同定出来るに至り、一次止血を行う事が可能であった。

仮性動脈瘤の治療としては一般的に動脈瘤壁が脆弱なため親血管ごと閉塞させるtrappingが行われ、必要に応じてバイパス術が併用される。しかし本症例のように解剖学的にアプローチが困難で直達手術が難しい場合は年齢も考慮し低侵襲的な血管内手術の適応となる⁶⁾。術式としては、親血管塞栓術 (internal trapping) と親血管の血流を温存した瘤内塞栓術があるが、本症例においては動脈瘤頸部が狭くしかも周囲は骨折や硬膜などしっかりした組織に支持されておりその部位にコイルを密に充填できれば根治させる可能性が高いと考え事前に内頸動脈遮断テストを施行し異常所見が無いことを確認したうえで瘤内コイル塞栓術が選択された。

頭部外傷後の遅発性反復性鼻出血において外傷

性脳動脈瘤は疑われるべき疾患であり早急な精査加療が望まれるが、頭部外傷から鼻出血発現までの期間が長い場合には因果関係がはっきりせず、外傷性脳動脈瘤に気付かない場合がある。致命的となり得る程の出血を呈する本疾患の診断において最も重要なことはまずその可能性を疑うことであり、外傷の既往歴を再確認し併せて造影を伴う適切な画像検査を選択する必要がある^{1) 5)}。本症例においても外傷の既往歴が確認され、バルーン抜去時に蝶形骨洞自然孔付近に拍動性の血塊が認められたため血管病変を疑い、造影CT検査さらには血管造影検査で外傷性脳動脈瘤と診断出来た。確定診断は血管造影検査で得られるが全例に対し当初から血管造影検査を施行することは現実的ではなく、本症例の様に最初に造影CT検査を行い、造影効果を認める構造物より動脈瘤の可能性を診断した上で、確定診断かつ治療目的で血管造影検査を施行するのが現場に即した方針といえる。

結 語

頭部外傷を契機に発症した内頸動脈仮性動脈瘤による大量鼻出血を経験した。大量出血に至る反復性難治性鼻出血症例に遭遇した場合、本疾患を疑い外傷の既往歴を確認すると共に造影を伴う適切な画像検査を選択する必要がある。さらに仮性動脈瘤による鼻出血と診断された症例はまず手術侵襲の少ない血管内手術による治療を試みるべきである。

参考文献

- 1) Mohammad Adeel, Mubasher Ikram : Post-traumatic pseudoaneurysm of internal carotid artery : a cause of intractable epistaxis BMJ Case Reports 2012 ; doi : 10.1136/bcr.02.2012.5927.
- 2) Krajina A, Chrobok V : Radiological diagnosis and management of epistaxis Cardiovasc Intervent Radiol. 2014 Feb ; 37(1) : 26-36.
- 3) De Blasi R1, Bracciolini E, Chiumarulo L, Salvati A, Monetti C, Federico F, Carrella A. : Pseudoaneurysm formation following intrasphenoid rupture of an idiopathic intracavernous carotid artery aneurysm : coil migration and early recurrence after endovascular treatment. Interv Neuroradiol. 2010 Dec ; 16(4) : 442-6. Epub 2010 Dec 17.
- 4) 五十嵐淑晴, 山根仁, 斎藤勇 : 外傷性内頸動脈瘤よりの鼻出血の一例. 耳鼻臨床 74 : 12 ; 2739-2745, 1981.
- 5) Pelliccia, Bartolomeo, Iannetti, Bonafé, Makeieff : Traumatic intra-sphenoidal pseudoaneurysm lodged inside the fractured sphenoidal sinus. Acta Otorhinolaryngol Ital. 2016 Apr ; 36(2) : 149-152.
- 6) Bazina, Mišmaš, Hucika, Pavliša, Poljaković : Endovascular treatment of internal carotid artery pseudo-aneurysm presenting with epistaxis. Interv Neuroradiol. 2014 Dec ; 20(6) : 743-5.