臨床病理検討会報告

肝類上皮血管内皮腫術後約５年後に，腹膜播種転移をきたした一例

臨床担当：早坂　秀平（研 修 医）・畑中　一映（消化器内科）
病理担当：下山　則彦（病理診断科）

A case of peritoneal metastasis about 5 years after hepatic epithelioid hemangioendothelioma.

Shuhei HAYASAKA，Kazuteru HATANAKA，Norihiko SHIMOYAMA

Key Words：hepatic epithelioid hemangioendothelioma － peritoneal metastasis

Ⅰ．臨床経過および検査所見

【症　例】80歳代女性

【主　訴】食欲不振，腹部膨満感

【既往歴】２型糖尿病，高血圧症，胆嚢結石症に対して胆嚢摘出術，両側変形性膝関節症に対して両側人工膝関節置換術．

【家族歴】特記事項なし

【現病歴】

X-5年４月に持続する発熱と目眩および嘔気のため当院救急外来へ搬送された．熱源検索目的の胸腹部造影CTにて肝S7区域に25mm大の単発性腫瘤様病変を認めたため，精査目的に消化器内科紹介となった．各種画像検査所見および臨床経過から肝膿瘍を第一に考え抗生物質による治療を開始し，症状の改善を認めたが腫瘍性病変を否定できず，同年５月，確定診断目的に経皮的肝生検を施行した．病理組織学的検査結果にて肝類上皮血管内皮腫（epithelioid hemangioendothelioma：以下EHE）の診断となり，同年７月に消化器外科にて肝拡大後区域切除術が施行された．術後は経過観察を継続し，４年間は明らかな再発を認めなかった．X-1年12月から下腹部不快感が出現し，X年２月の胸腹部造影CTで両側肺野の多発腫瘤と胸水・腹水貯留を認め，EHEの肺転移および腹膜播種転移と診断された．同年３月，追加治療目的に再度紹介となるが，高齢であり化学療法は望まれなかった．同月に腹部膨満および食欲不振が強くなり，全身状態悪化に対する緩和療法導入目的に消化器内科入院となった．

【入院時現症】JCSⅠ-0，GCS15（E4V5M6），頭部：眼球結膜黄染なし，眼瞼結膜蒼白あり，頸部：外頸静脈怒張なし，胸部：肺音清，心雑音なし，腹部：膨満あり・軟，圧痛なし，四肢：下腿浮腫なし

【入院時検査所見】

〈血液学的所見〉

［末梢血］					
WBC	5000/μl	LDH	157 IU/l	Cl	101 mEq/l
RBC	340×10⁴/μl	γ-GTP	52 IU/l	Ca	9.3 mg/dl
Hb	9.8 g/dl	ALP	200 IU/l	GLU	106 mg/dl
Plt	43.9×10⁴/μl	AMY	571 U/l	CRP	1.46 mg/dl
［生化学］		BUN	13.9 mg/dl	［免疫血清学］	
TP	7.1 g/dl	Cr	0.77 mg/dl	CEA	1.0 ng/ml
Alb	3.4 g/dl	UA	6.0 mg/dl	CA19-9	6.0 U/ml
T-Bil	0.7 mg/dl	CK	32 U/l	PIVKA-Ⅱ	39 mAU/ml
AST	23 IU/l	Na	132 mEq/l	AFP	4.8 ng/ml
ALT	7 IU/l	K	3.7 mEq/l	CA125	647.8 U/ml

【画像所見１】（X-5年４月）

〈腹部超音波検査〉：肝S7区域に28×24mm大の辺縁不整・境界不明瞭な腫瘤を認める．内部は低エコーであり，辺縁部は高エコーを呈する（図１）．周囲肝実質の炎症波及を伴う肝膿瘍や肝血管腫を疑う所見．

〈腹部ダイナミックCT〉：肝S7区域に周囲肝実質と比して低吸収な単発性腫瘤あり．動脈相から平衡相にかけて周囲にリング状の増強効果を認める．内部に明らかな造影効果を認めない．膿瘍，転移性肝腫瘍や肝内胆管癌が鑑別として考えられる（図２）．

〈腹部造影MRI〉：肝S7区域にT1強調像で低信号，T2強調像で高信号を呈する腫瘤性病変を認める．Dynamic studyでは周囲にリング状の造影効果を呈し，造影CTと同様の造影態度を示す．肝細胞相で内部取り込みは低下している．拡散強調像では内部が強い高信号を呈する（図３）．肝膿瘍を疑う所見．

【画像所見２】（X年２月）

〈胸腹部造影CT〉：右胸水貯留あり，両側肺野に最大５

（連絡先）〒041-8680　函館市港町１－10－１
市立函館病院　研修担当　酒井　好幸

受付日：2019年１月８日　受理日：2019年２月19日

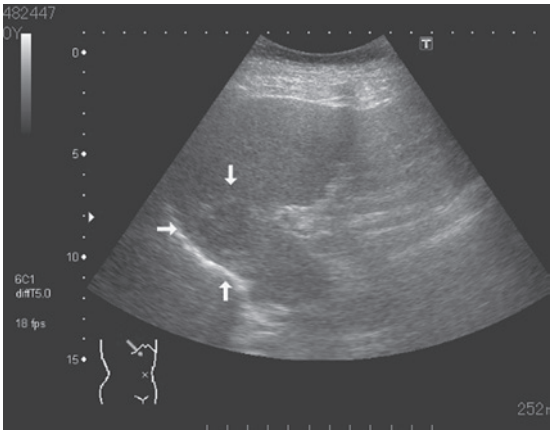

図１　腹部超音波検査

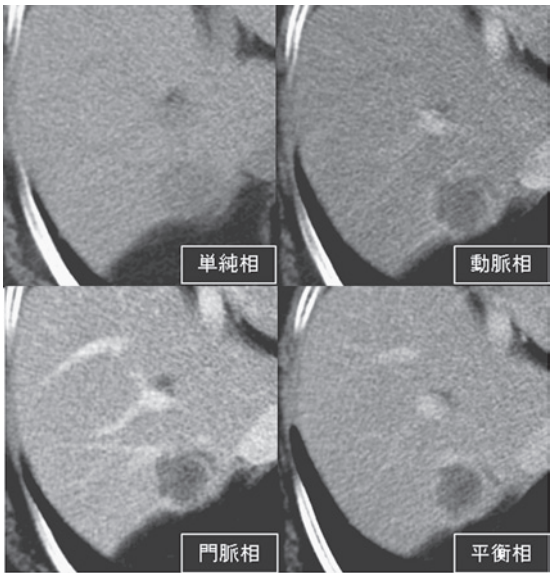

図２　腹部造影 CT

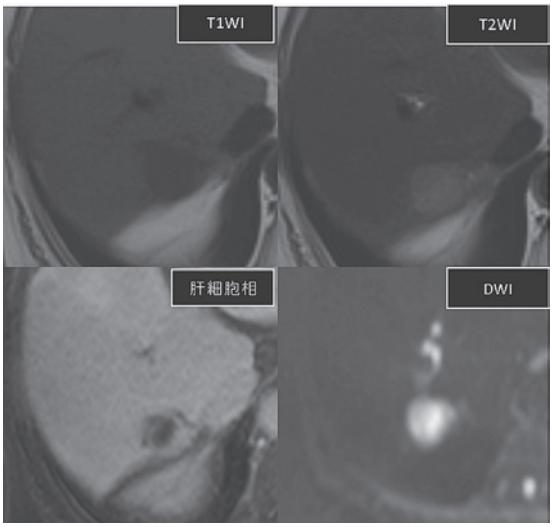

図３　腹部造影 MRI

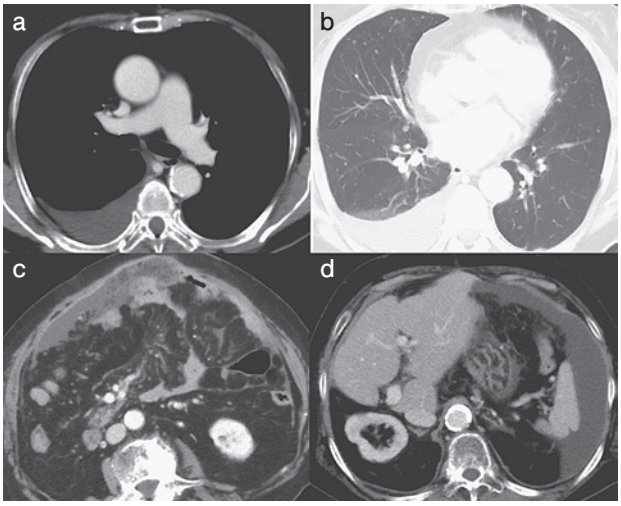

図４　胸腹部造影 CT

mm 程度の小結節が散発していた（図４a，b）．ダグラス窩，前腹壁直下，左横隔膜下に腹水貯留あり．ダグラス窩近傍の腹膜肥厚や大網の濃度上昇あり，腹膜播種転移を疑う．肝臓に明らかな腫瘤像なし．（図４c，d）

【切除標本所見】（X-5年７月）

〈肉眼所見〉：肝後区域に3.2×2.7cm 大の灰白色充実性の腫瘤を認める．腫瘍による右肝静脈浸潤を認める（図５）．

〈病理組織学的所見〉：腫瘍中央部では好塩基性，好酸性が混在した間質内に，小型核・好酸性の胞体を持つ細長－類円形の異型細胞が索状，孤立性に配列し散在している（図６a）．それら細胞の一部は胞体がやや広めで上皮様の形態を示す．空胞を有する細胞も認められる（図６b）．腫瘍辺縁では血管内腔に上皮様の細胞が索状，篩状に増生している（図６c）．免疫染色はCD31，CD34，AE1/AE3，Vimentin が陽性を呈する．S-100，HSA（Hep-par1）は陰性．von Willebrand Factor（vWF，第Ⅷ因子）の陽性像ははっきりせず．MIB-1陽性率は5.8％（図６d）．CD31陽性，CD34陽性であり（図６e，f），EHE の所見．

【臨床経過】

Ｘ年３月入院後から緩和チームの介入を開始し，右前胸部に中心静脈ポートを造設後，ホスピスへの転院が検討されていた．入院19日目に突然39℃台の高熱が出現し，メロペネム１g/日による抗生物質治療が開始となり，血液培養から Bacillus cereus が検出されたため，同原因菌による菌血症に対してレボフロキサシン500mg/日に薬剤を変更して治療が継続された．入院31日目の正午から突然の吐血と黒色便および腹部膨満が増悪し，EHE の腹膜播種転移を原因とした消化管穿孔が疑われた．原疾患の病勢および全身状態も不良であるこ

とから手術の適応は無いと判断され，また親族からも延命治療は望まれなかったため，症状に対する緩和療法が継続された．徐々に血圧および心拍数が低下し，同日夕方に永眠された．

Ⅱ．病理解剖により明らかにしたい点

⑴　EHE の悪性度について
⑵　死亡時の局所再発および全身転移の程度
⑶　直接死因の同定

Ⅲ．病理解剖所見

【肉眼解剖所見】

身長 152cm，体重 57.9kg，瞳孔散大，左右同大．死後硬直なし，死斑は背部に軽度．表在リンパ節触知せず．黄疸なし．右前胸部に中心静脈リザーバーポートあり．右季肋部に手術痕 28cm．左右膝に手術痕あり．腹部膨満あり．腹部皮下脂肪 4 cm．横隔膜左第 6 肋骨，右不明瞭．腹膜播種著明．黄色で混濁した腹水を約2400ml 認める．心臓 375g．心臓に特記所見なし．左肺 325g，右肺 265g．肺実質内に結節あり（図７）．肝臓 925g．肝実質に明らかな腫瘍なし（図８）．左腎 130g，右腎 135g．左腎に嚢胞形成あり，両腎の萎縮あり．脾臓 60g．脾臓表面に多発小結節あり．膵臓 145g．胃体上部前壁に凝血塊を伴う３×３cm の３型病変あり．小腸内は黒色の液体が充満．大網に腫瘤あり（図９）．死因は多臓器転移・腹膜播種として矛盾のない所見．

【病理解剖学的最終診断】

主病変：
１．肝類上皮血管内皮腫，多臓器転移（両肺，胃，十二指腸，膵臓，腹膜）
副病変：
２．腹水 2,400ml
３．両肺無気肺，両肺胞隔炎
４．良性腎硬化症

Ⅳ．臨床病理検討会における討議内容のまとめ

⑴　EHE の悪性度について

X-年５月の針生検の段階では，腫瘍は単発・小径であったが，EHE の中には急速な増大・伸展により不良な経過を来す症例が存在すること[1]，腫瘍生検の採取部位によっては血管肉腫との鑑別が困難であることから，限られた検体による組織所見のみでは低悪性度であると断言することは不可能であると考えられたため，外科的切除が施行された．肝切除標本の病理組織学的検査では，針生検と同様の所見が認められ，EHE の確定診断となった．悪性度としては，MIB-1 index は5.8％と比較的低値であったものの，肝 EHE における評価の有用な報告がなかったため，その明確な意義は不明であった．

⑵　死亡時の局所再発および全身転移の程度

肝実質内に腫瘍再発は認めなかった．両肺，胃，十二指腸，膵臓への多発転移および腹膜播種による腸間膜の癒着があり，腹部症状を引き起こす原因として矛盾ないと考えられた．

⑶　直接死因の同定

病理解剖時には血性腹水はなく，消化管穿孔は認められなかった．EHE 転移による胃および十二指腸潰瘍性病変（図10，11）からの消化管出血による循環血漿量減少性ショックが直接死因と考えられた．

Ⅴ．症例のまとめと考察

本症例は肝原発・単発性の EHE に対して肝拡大後区域切除術を施行し，治療後から約４年５ヶ月後に腹膜播種転移および多臓器転移を来し，胃および十二指腸壁内転移からの出血を原因に死亡した経過を辿った一例であった．

EHE は1982年に Weiss らによって提唱がなされた疾患概念であり，身体各所の軟部組織に発生する，血管腫と血管肉腫の中間の悪性度を有する血管内皮由来の腫瘍である[1]．原発性肝癌取扱規約第６版では非上皮性悪性腫瘍の一つとして分類されている．Hertl らの報告によると，肝原発 EHE の発生頻度は100万人当たり１人以下と稀である[2]．

Mehrabi らによる1984-2005年の期間における EHE434例の検討では，発症平均年齢は41.7歳（３-86歳），男女比は２：３，症状としては右上腹部痛（48.6％），肝腫大（20.4％），体重減少（15.6％），倦怠感（8.2％）が認められるが，25％の症例では無症状である．診断時には87.3％が肝内多発性であり，また36.6％に肝外転移を認め，転移臓器としては肺，リンパ節，腹膜，骨が多かった[3]．画像所見としては，腫瘍の繊維成分を反映して超音波では低エコー，Dynamic CT では軽度の造影効果，MRI では T1強調像で低信号，T2強調像では高信号を呈するが[3]，これらの所見は非特異的であり，確定診断には病理組織学的検査が必須である．病理組織学的には繊維豊富な間質を伴う類上皮細胞が特徴とされ，免疫組織化学的には第Ⅷ因子関連抗原や CD34など血管内皮系マーカーが陽性となることで EHE の診断となる．また，Mehrabi らの同報告において，治療方針としては肝移植（44.8％），化学放射線療法（21％），肝切除（9.4％），

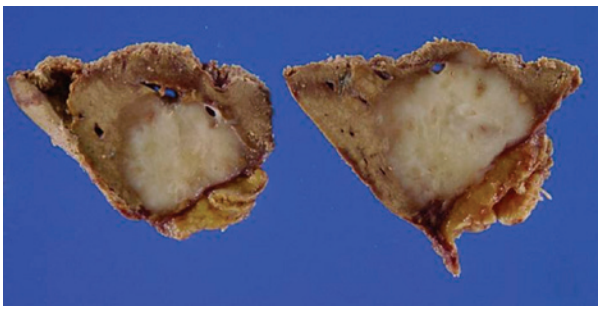

図５　切除標本

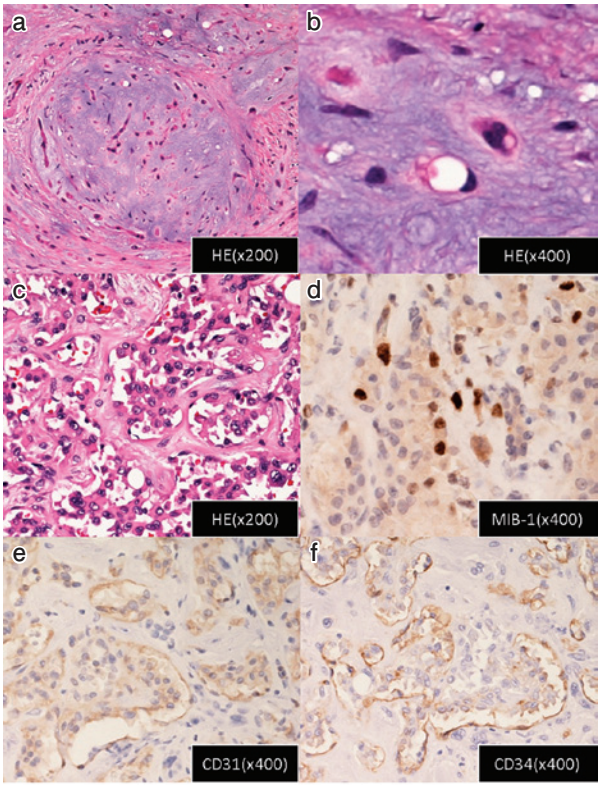

図６　病理組織学的所見

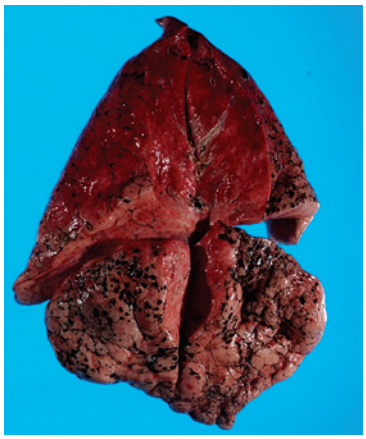

図７　右肺割面に EHE 転移による多発結節を認める

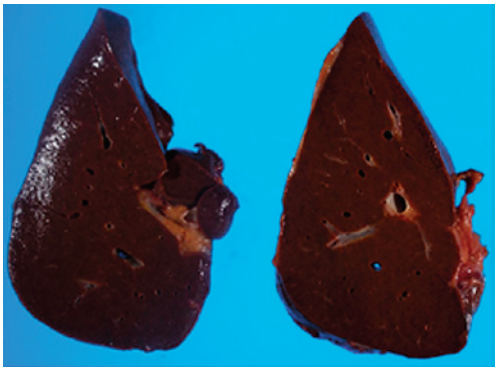

図８　肝実質内に腫瘍再発は認められない

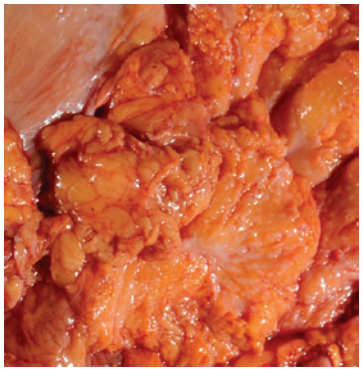

図９　大網への EHE 転移による多発結節を認める

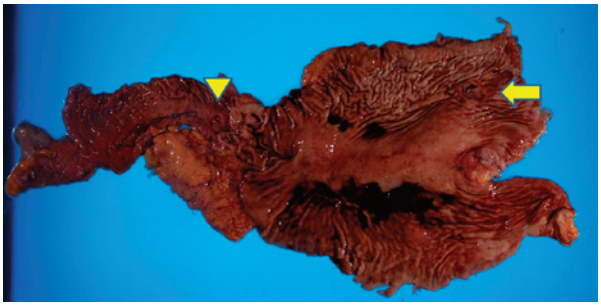

図10　胃潰瘍（←）および十二指腸潰瘍（▽），
同部には EHE 転移が認められた

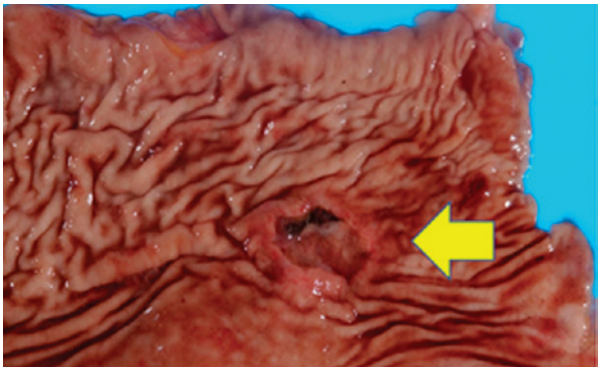

図11　胃潰瘍（←）の拡大写真

無治療（24.8％）が選択されており，治療後の１年生存率/５年生存率は肝移植では96％/54.5％，化学放射線療法では73.3％/30％，肝切除では100％/75％，無治療では39.3％/4.5％であった[3]．現在のEHEに対する治療の第一選択は根治切除であり，根治切除が不可能なEHEに対しては化学療法が考慮される．確立されたレジメンは存在しないものの，rIL-2投与による長期生存例[4]や殺細胞性抗腫瘍薬による治療例が散見される[5)6)7]．

本症例では，腫瘍発見時には肝内単発性でありかつ遠隔転移は認められず，肝拡大後区域切除術による根治的治療が期待されたが，術後から約４年５ヶ月後に腹膜播種および多臓器転移を来した．術後再発の時点では，高齢かつ全身状態不良であり侵襲的治療に耐えられないと判断されたため，前述のような化学療法の適応はなく，症状緩和療法のみが行われた．病理解剖所見では原発臓器である肝臓には明らかなEHEの再発所見はないものの，腹膜播種および胃・十二指腸・膵転移が認められた．手術時の切除標本病理組織所見では右肝静脈への腫瘍浸潤が認められており，手術時には既に両側肺への血行性転移が存在し，数年の経過を経て多臓器転移および腹膜播種を来したものと考えられた．また，DeyrupらのEHE49例の検討では，腫瘍径≧３cmが予後不良因子として指摘されている[8]．本症例では腫瘍径および血管浸潤の複数予後不良因子が該当する点からは術後再発リスクは決して低くはなかったと予想されるが，一方で無治療での長期生存例の報告もあり[9]，その判断は困難であった．本症例の直接死因は，EHEの胃・十二指腸壁内転移病変を起因とした消化管出血であり，化学療法を含む治療介入の有無によって予後を改善することが出来た可能性は考慮される．

その疾患希少性により予後予測および治療方針が困難であるEHEの一例を経験した．さらなる症例の集積による標準的治療法の確立が望まれる．

【文　献】

１）Weiss SW，Enzinger FM．Epithelioid hemangioendothelioma：a vascular tumor often mistaken for a carcinoma．Cancer 1982；50：970-981.

２）Hertl M，Cosimi AB．Liver transplantation for malignancy．Oncologist．2005；10：269-281.

３）Mehrabi A，Kashfi A，Fonouni H，et al．Primary malignant hepatic epithelioid hemangioendothelioma：a comprehensive review of the literature with emphasis on the surgical therapy．Cancer．2006；107：2108-21.

４）保木寿文，宮西浩嗣，河野豊，他．Recombinant interleukin-2を投与し６年間経過観察している肺転移を伴う肝類上皮血管内皮腫の一例．肝臓 2015；56：356-365.

５）杉本元信，髙橋裕，松島和，他．肝原発 epithelioid hemangioendotheliomaの２例．症例報告と本邦報告例の集計．肝臓 1994；35：170-176.

６）須納瀬豊，平井圭太郎，吉成大介，他．切除不能と診断後，肝不全に至るまでの自然経過を観察し得た肝原発類上皮血管内皮腫の１例．肝臓 2010；51：751-757.

７）安藤太郎，新田浩幸，梅邑晃，他．術前診断が困難であった肝原発類上皮性血管内皮腫に対し集学的治療を施行した１例．日外科系連会誌 2015；40：1152-1157.

８）Deyrup AT，Tighiouart M，Montag AG，et al．Epithelioid hemangioendothelioma of soft tissue：a proposal for risk stratification based on 49 cases．Am J Surg Pathol 2008；32：924-927.

９）長島夏子，竹内和男，永島美樹，他．類上皮血管内皮腫（epithelioid hemangioendothelioma：EHE）の３例．消画像 2003；５：547-555.