臨床病理検討会報告

肺転移・下大静脈浸潤を伴う進行肝細胞癌にDEB-TACEを施行した１例

臨床担当：小橋　建太（研 修 医）・山本　義也（消化器内科）
病理担当：下山　則彦（病理診断科）

A case of multiple hepatic cell carcinoma with lung metastasis treated with DEB-TACE

Kenta KOBASHI，Yoshiya YAMAMOTO，Norihiko SHIMOYAMA

Key Words：hepaticcellular carcinoma － lung metastasis － DEB-TACE

Ⅰ．臨床経過および検査所見

【症　例】70歳代，男性

【主　訴】下肢浮腫，全身倦怠感

【現病歴】

上記主訴に対して前医で胸部Ｘ線画像を施行したところ，肺腫瘤影を指摘された．Ｘ年２月26日に施行したCTで多発の肺結節のほか，肝右葉に12cm大の腫瘍性病変を認めたため，精査目的に３月３日に当院消化器内科紹介受診となり，３月４日入院となった．

【既往歴】

早期胃癌，（平成12年内視鏡下切除），気胸（平成22年胸腔鏡下ブラ切除術），高度房室ブロック（平成26年ペースメーカー植込み），虫垂炎（平成26年）

【入院時現症】

体温：36.5℃，脈拍：68bpm，血圧：146/62mmHg，SpO_2：97％（RA）

【入院時検査結果】

［血算］		［生化学］			
WBC	2800 μ/l	T-Bil	1.8 mg/dl	ALP	248 U/l
RBC	574 万/μl	TP	7.6 g/dl	BUN	18.1 mg/dl
Hb	17.4 g/dl	Alb	3.7 g/dl	Cr	1.04 mg/dl
Plt	11.1 万/μl	AST	62 U/l	Na	141 mEq/l
［凝固系］		ALT	23 U/l	K	3.1 mEq/l
PT	16.6 sec	LD	269 U/l	Cl	102 mEq/l
PT％	52.2 ％	γ-GT	175 U/l	CRP	3.2 mg/dl
INR	1.39	Amy	33 U/l	［肝炎ウイルス関連］	
［腫瘍マーカー］				HBsAg	－
CEA	42.5 ng/ml			HBsAb	－
AFP	419384.3 ng/ml			HBcAb	－
PIVKA-Ⅱ	17885 mAU/ml			HCVAb	－

【画像所見】

＜Ｘ年３月３日入院前＞

腹部エコー（図１）：

肝右葉を占拠する99×92×105mm大の内部にモザイク状の高エコーを呈する腫瘤と周囲にhaloを認める（左）．右肝静脈走行不明瞭で，下大静脈内には24mmの幅で腫瘍の伸展を認める（右）．

＜Ｘ年４月14日入院後＞

Dynamic CT，胸部単純CT（図２）：

左上：動脈相，右上：門脈相，左下：平衡相

肝S6から８にかけて早期濃染，平衡相で洗い出しを示す96mm大の腫瘤がありHCCを考える．

その他S5にもHCCと考える腫瘤を複数認める．

右下：胸部単純CT

両側肺に52mmまでの腫瘤，結節が多発している．多発肺転移を疑う所見である．

＜Ｘ年４月21日入院後＞

CTHA，CTAP（図３）：

左上：CTHA 1st，右上：CTHA 2nd，左下：CTAP

肝S6から８にかけてHCCはCTHAで一部濃染を示し，CTAPでは低吸収域である．血行は動脈支配でありHCCに矛盾しない所見である．

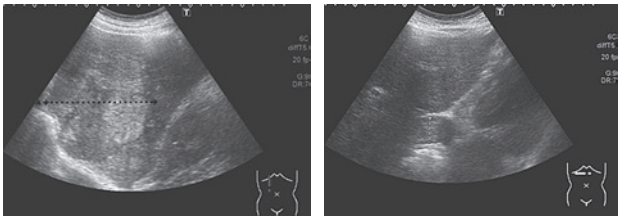

図１　腹部エコー
（左：肝右葉の腫瘤，右：下大静脈の腫瘍塞栓）

（連絡先）〒041-8680　函館市港町１－10－１
市立函館病院　研修担当　酒井　好幸

受付日：2018年12月30日　受理日：2019年３月18日

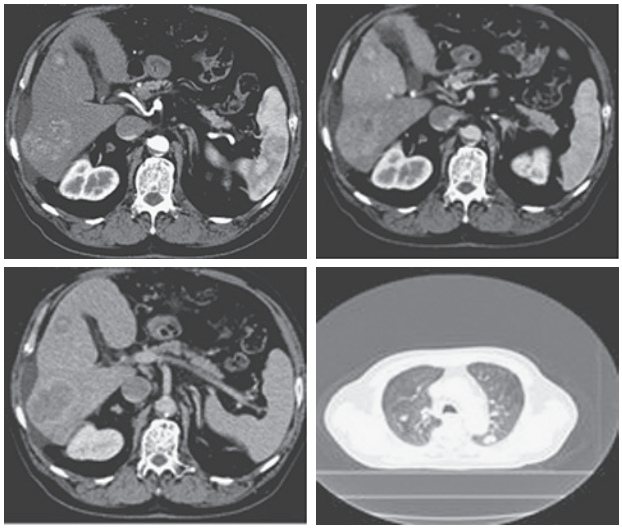

図２　Dynamic CT，胸部単純 CT

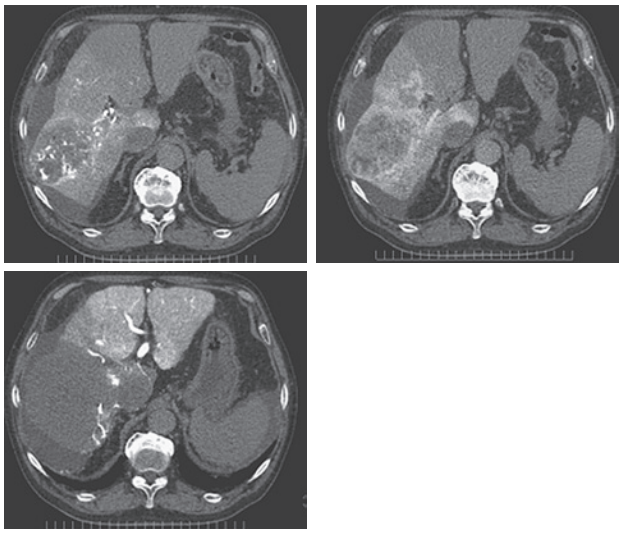

図３　CTHA，CTAP

【入院後経過】

以上の画像より最終診断は肺多発転移・下大静脈腫瘍塞栓を伴う肝細胞癌 StageⅣb（T4N0M1）となった．治療方針として肺転移はあるものの，予後規定因子の肝を治療対象として肝動注療法と放射線療法を行うこととした．Ｘ年３月４日多発性肝腫瘍，下大静脈内腫瘍塞栓，多発肺転移に対して IAcall による肝動脈動注療法，下大静脈塞栓に対して放射線治療（IMRT 40Gy/16Fr）目的に消化器内科に入院した．病勢のコントロールができず，Ｘ年５月26日から X+1年２月１日にかけて DEB-TACE を計６回施行し，肝腫瘍・下大静脈腫瘍栓は縮小した．下大静脈から腎静脈にかけて腫瘍浸潤，右副腎に転移があったため X+1年６月20日に入院し，sorafenib 内服による治療を開始するも腎機能が悪化した．X+1年８月２日に死去した．

Ⅱ．病理解剖により明らかにしたい点

- DEB-TACE の肝，下大静脈に対する治療効果
- 腎不全の原因はなにか，腎実質への転移の有無
- ビリルビンの上昇は大きくなかった（2.0～3.0mg/dl の範囲で推移）が肝不全が死因にどれほど影響したか．
- 死因は何か．

Ⅲ．病理解剖所見

【肉眼所見】

身長 165cm，体重 85.5kg．左前胸部鎖骨下皮下にペースメーカーあり．瞳孔中等度散大，左右同大．死斑背部に軽度．腹水黄色透明，800ml．右胸水 600ml．心臓 455g，弁の硬化なし．左心室壁に灰白色調結節が認められ虚血性瘢痕とする．左肺 600g，右肺 605g．両側肺転移あり．鬱血あり．肝臓，肝硬変あり．右葉表面に突出する８×８×５cm の灰白色腫瘤あり．左腎 195g．右腎，右腎腫大し，腎門部腎静脈内血栓（塞栓）あり．下大静脈は骨盤まで血栓（塞栓）で閉塞．脾臓 230g．脾腫．膵臓 115g．膵炎なし．副腎左９g．著変なし．右副腎は腫大．睾丸左 54g，睾丸右 44g，陰嚢水腫，睾丸実質浮腫あり．甲状腺 17g．著変なし．

食道白色斑多発．Glycogenic acanthosis かと思われる．胃粘膜に著変なし．胆汁流出良好．十二指腸，空腸，回腸に著変なし．下行結腸内に凝血塊あり．明らかな ulcer は認められず，oozing と考えられる．

骨髄著変なし．転移巣は認めず．

以上，肝硬変，肝細胞癌に伴う下大静脈，腎静脈の腫瘍栓と血栓，腹水が認められ，出血傾向も軽度認められたことから，肝細胞癌に伴う代謝の低下と循環不全に伴う肺鬱血水腫が最終的な死因（癌死）に関わっていると考えられた．

【病理解剖学的最終診断】

主病変：

１．肝癌＋肝硬変　高分化型肝細胞癌（図４，５，６，７）
２．転移：両肺（低分化肝細胞癌（図９）），右副腎（図８）・下大静脈・右腎静脈（血管肉腫様紡錘細胞癌）

副病変：

１．腹水 800ml＋右胸水 600ml
２．両肺鬱血水腫（図10）＋気管支肺炎（軽度）
３．心筋虚血性瘢痕＋心肥大 455g
４．脾腫 230g
５．陰嚢水腫

【主要組織所見及び総括】

図４　肝
肝硬変を伴い，下大静脈内に血栓を認める．

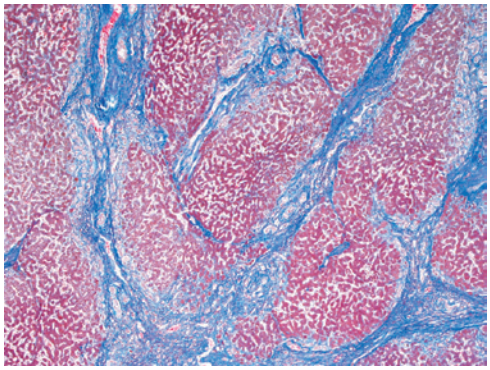

図５　肝硬変
Azan 染色で繊維化を認める．

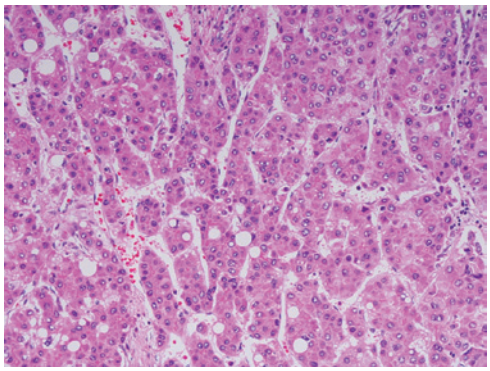

図６　高分化型肝細胞癌

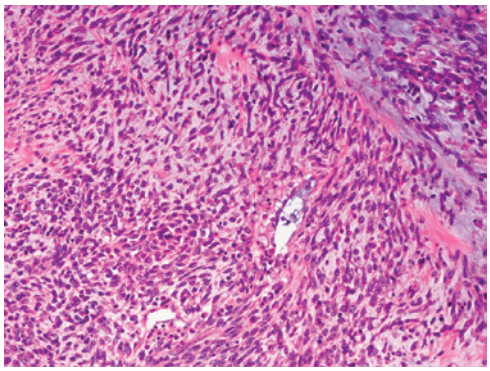

図７　肝腫瘍
肉腫を疑う病理像を呈している．

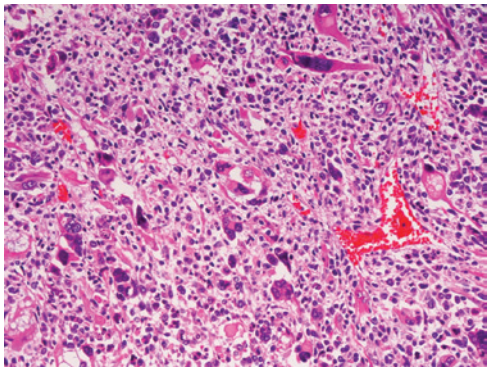

図８　右副腎転移巣

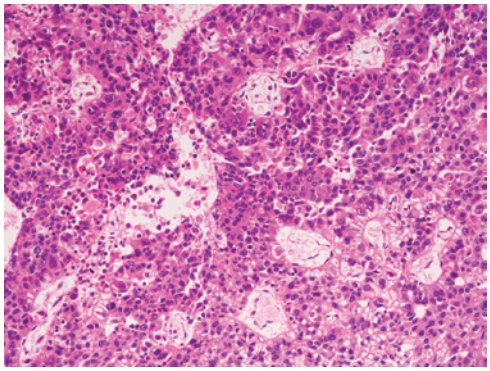

図９　右肺転移巣

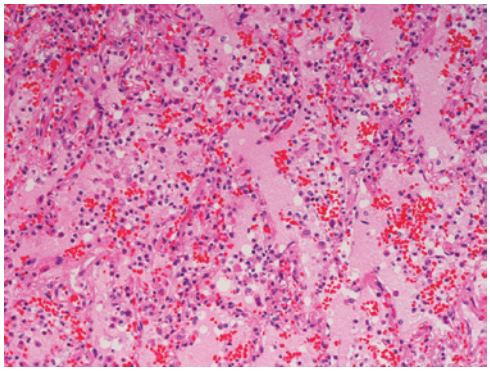

図10　肺水腫

Ⅳ．臨床病理検討会における討議内容のまとめ

- **DEB-TACE の肝，下大静脈に対する治療効果**

　DEB-TACE により一時的に画像上，腫瘍は縮小しているが，その後再増大を認めており，病理所見では高分化型肝細胞癌と一部に肉腫瘍の肝腫瘍を認めている．DEB-TACE の治療効果に関しては一時的な効果に留まったと推測される．

- **腎不全の原因はなにか，腎実質への転移の有無**

　病理学的には腫瘍栓は下大静脈から腎静脈まで広範にわたって認められており，肝不全と循環不全も腎不全に影響していたものと考えられる．

- **ビリルビンの上昇は大きくなかったが肝不全が死因にどれほど影響したか．**

　肝内には高分化型肝細胞癌に加え，悪性度の高い肉腫を疑う領域も目立ち，これらが肝不全の原因の一つと考えられる．

- **死因は何か．**

　肺は転移に加え，肺水腫の所見を示しており，これらによる呼吸不全が死因と考えられた．肺水腫の原因としては肝不全による低タンパク，低アルブミン血症による血管外への水分漏出，循環不全が考えられる．

Ⅴ．症例のまとめと考察

　転移を伴う多発肝細胞癌に対して肝動注療法，DEB-TACE，全身化学療法を行った症例を経験した．本症例では肝障害度，Child-Pugh 分類がともにＢであったが，高度脈管浸潤 Vv3があったため初期治療として肝動注療法を行うも腫瘍の縮小や腫瘍マーカーの低下を認めなかった．そのため DEB-TACE を 6 コース行ったところ，腫瘍の縮小効果と腫瘍マーカーの低下が認められた．DEB-TACE は従来の TACE に比べ生存率等で優位性は証明されていない[1]ものの，画像と腫瘍マーカーより治療効果はあったと考えられる．

　肝腫瘍には高分化肝細胞癌と肉腫を疑う所見を認めることと，肺転移は低分化型肝細胞癌であることから metamorphose の可能性が考えられる．右副腎，右下大静脈，右腎静脈は血管肉腫様紡錘細胞癌を認めている．乳腺腫瘍では癌巣からの紡錘細胞癌への移行が認められることがあるとの報告もあり[2]，本症例においても下大静脈，右副腎静脈，右腎静脈も肝臓からの転移の可能性が考えられる．以上のように多彩な組織像が各種治療に対する抵抗性に関係していると考えられる．

　肺転移と下大静脈浸潤を伴う肝細胞癌に対して DEB-TACE を施行した症例を経験した．放射線療法や肝動注療法に不応であったが，DEB-TACE は一定の効果を得られていた．進行肝細胞癌の更なる治療の工夫が望まれる．

【文　献】

1）Angelico M．TACE vs DDEB-TACE：Who wins？，Dig Liver Dis 2016：48：796-797.
2）菊地浩吉．乳腺の腫瘍，新病理学各論第10版，東京：南山堂；1987：506-511.