2018年6月7日
CPC：剖検症例検討会（日本医師会生涯教育講座）

入院翌日に突然死した脾門部腫瘍の1剖検例

司会：消化器内科　小野寺　馨
臨床：臨床研修医　稗田翔平
臨床研修医　村松里沙
消化器内科　大和田紗恵
病理：臨床検査科　小西康宏
臨床検査科　今　信一郎

臨床経過

症例は、75歳女性。平成29年12月中旬、嘔吐、下痢を主訴に当院消化器内科外来を受診。明らかな腸閉塞を疑う所見はなく、胃腸炎疑いとして投薬加療され、症状は1週間程度で改善したが、その頃から食事摂取量が減少していた。平成30年1月中旬、腹痛の増強、腹部膨満、排便困難を認め、消化器内科を再受診した。

血液検査では、WBC 10700/μL、Hb 9.9 g/dL、Plt 61.1×10^4 /μL、Alb 3.2 g/dL だった。CRP は 5.03 mg/dL と炎症性変化を認めた。腫瘍マーカーは、CEA 54.2 ng/mL、CA19-9 101.9U/mL と高値を示した。

CT所見では、多発肝腫瘤と大量腹水、上行～下行結腸の拡張と便貯留を認めた。また、脾内に石灰化を伴う低吸収域があった。膵周囲リンパ節、胃小弯リンパ節の腫大を認めた。臍ヘルニアがあった。S状結腸に狭窄があると考え、緊急で下部消化管内視鏡検査を施行した。内視鏡検査では、直腸からS状結腸にかけて内腔の狭窄を認めたが、上皮性腫瘍は見られず、腹水貯留による壁外性圧迫と考えられた。視野不良のため、S状結腸までの観察にとどまった。以上の所見から、入院となり、症状緩和を図りながら、肝病変の精査及び原発巣検索を行う方針とした。肝腫瘤生検、上下部内視鏡検査、造影CT等を予定し、絶食、補液管理を開始した。細菌性腹膜炎の合併も疑い、抗菌薬（SBT/CPZ）の投与を行った。入院当日の18時40分に腹満苦の訴えと38.8℃の発熱があった。21時30分には、発語はあるが傾眠傾向だった。入院翌日の3時に看護師が訪室した際には疎通可能だった。しかし6時45分心肺停止状態であるところを発見されCPRが開始された。7時48分蘇生処置への反応なく死亡確認となった。

病理解剖診断

1．脾原発低異型度粘液性嚢胞腺癌（7 cm）　2．腹膜偽粘液腫（腹水2300 mL以上）　3．穿孔性腹膜炎疑い　4．胃癌（幽門輪直上、1.5 cm、高分化型管状腺癌）　転移：肝、幽門リンパ節、膵周囲リンパ節　浸潤：十二指腸　5．大腸低異型度管状腺腫（横行結腸、0.4 cm）　6．肺うっ血水腫（左肺360 g、右肺470 g）

解剖は、死後1時間55分で開始された。

腹部は、凸にかなり膨隆していた。この部分は、緊満性に硬くなっており、波動は触れなかった。腹部を切開したところ、やや便臭のある空気が抜け出て腹部は平坦化した。以上の所見は、腸管穿孔の可能性があげられ急死の原因と考えられた。腸管の穿孔部は特定できなかった。腹水に便の逸脱はなかった。

腹腔には、ゼリー状物も伴うやや血性の粘稠な腹水が2300 mL以上存在した。小腸、大腸の漿膜や腸間膜、横隔膜、子宮漿膜、卵巣漿膜等に粘液塊がびまん性に付着していた。以上の所見は、腹膜偽粘液腫の所見に相当する。卵巣に腫瘍は認めず、虫垂は同定できなかったが、回盲部に粘液性腫瘍は認めなかった。

脾門部を含む脾に、内腔にゼリー状粘液を充満する7 cm大の多房性嚢腫を認めた。組織学的には、一部に粘液性上皮が被覆する結合織よりなる多房性嚢腫だった。粘液性上皮は、免疫染色で、CK20、CEA、CA19-9が陽性で、CK7は陰性だった。この腫瘍が腹膜播種をおこし、腹膜偽粘液腫をおこしたと考えられた。

剖検時には検出されなかったが、ホルマリン固定後の検索で、胃幽門輪直上に1.5 cm大の0-IIa病変を認めた。組織学的に高分化型管状腺癌の増生像であった。癌は、固有筋層まで浸潤していた。胃癌は高分化腺癌であり、肝とリンパ節の転移巣では低分化な腺癌も見られたが、組織学的に胃癌の転移と考えられた。胃癌は、脾の腫瘍とは肉眼的、組織学的形態、免疫染色の結果が異な

り、それぞれ独立した腫瘍と考えられた。

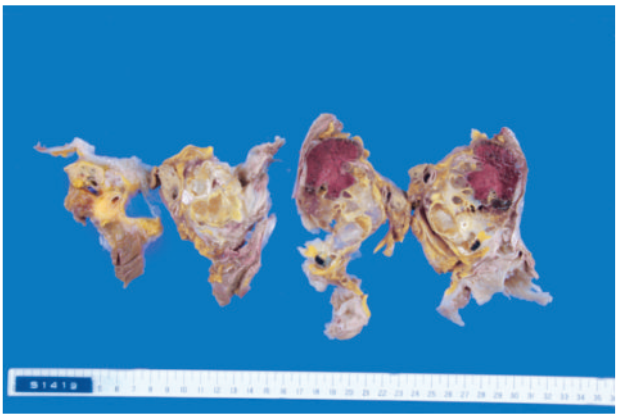

図1　脾腫瘍の割面
内腔に粘液を含む多房性嚢腫であった。

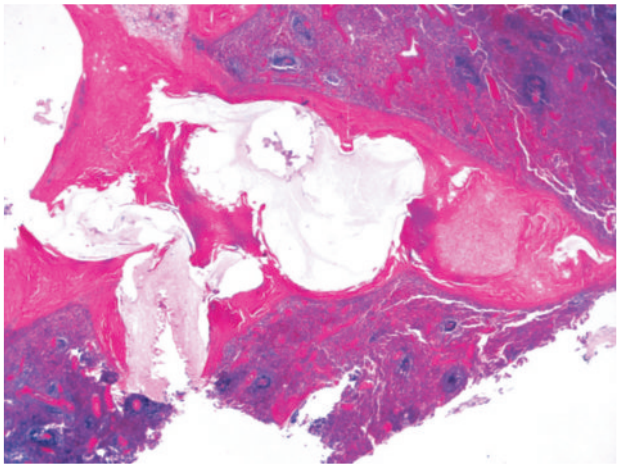

図2　脾腫瘍の組織像①
脾内に存在する多房性嚢腫で粘液を含む。

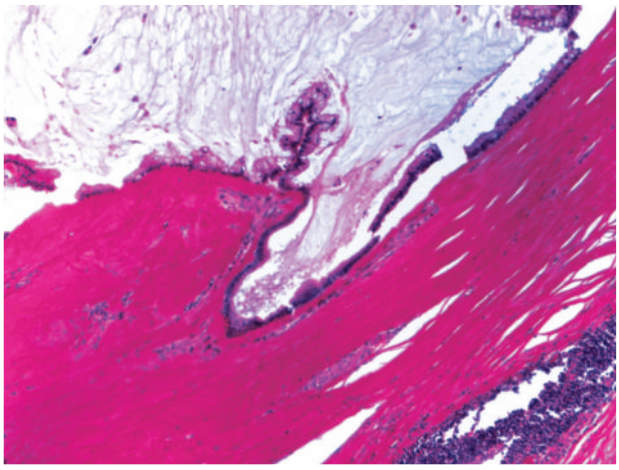

図3　脾腫瘍の組織像②
嚢胞壁に粘液性上皮の被覆を認める。

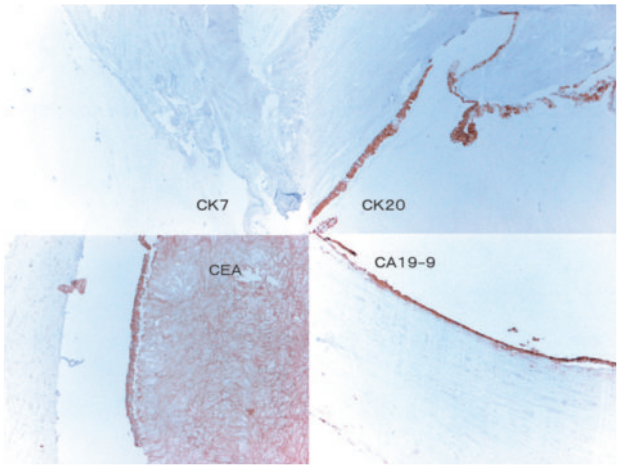

図4　脾腫瘍の免疫染色
上皮はCK20、CEA、CA19-9が陽性を示す。

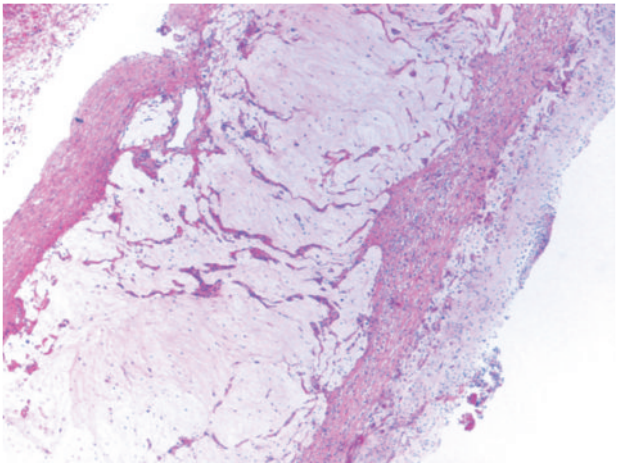

図5　腹膜偽粘液腫の組織像
腹膜組織に多量の粘液が付着している。

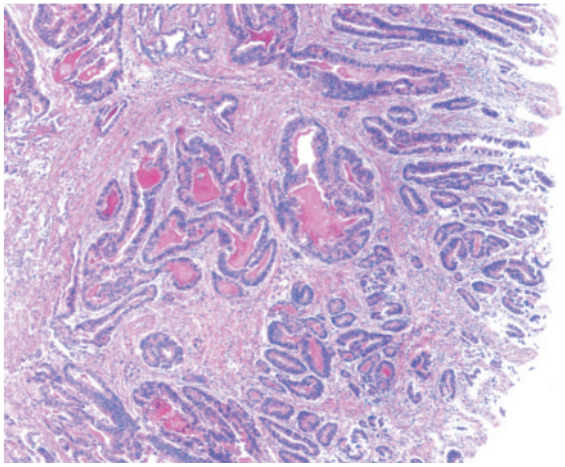

図6　胃癌の組織像
高分化型管状腺癌の浸潤増生像を認める。