症例報告

下部直腸癌術後の総腸骨・閉鎖リンパ節転移に対し腹腔鏡下リンパ節郭清を施行した１例

笠島　浩行　吉田　祐一　長瀬　勇人
正司　裕隆　植木　伸也　佐藤　利行
久留島徹大　鈴木　伸作　中西　一彰
木村　純

A case of laparoscopic lymph node dissection for common iliac and obturator lymph node metastasis after lower rectal cancer operation

Hiroyuki KASAJIMA，Yuichi YOSHIDA，Hayato NAGASE
Hirotaka SHOJI，Shinya UEKI，Toshiyuki SATO
Michihiro KURUSHIMA，Shinsaku SUZUKI，Kazuaki NAKANISHI
Jun KIMURA

Key words：laparoscopic surgery ── rectal cancer ── lateral lymph node dissection

はじめに

進行下部直腸癌手術において本邦では完全直腸間膜切除（Total Mesorectal Excision，以下，TME）＋側方リンパ節郭清（Lateral lymph node dissection，以下，LLND）が標準術式とされてきたが，欧米ではTME＋術前放射線化学療法（Chemo-Radiation therapy，以下，CRT）が標準術式とされておりLLNDの関心は低い[1)]。昨今，大腸癌に対する腹腔鏡手術（Laparoscopic surgery，以下，Lap）の普及に伴い，本邦でもLLND省略の是非が議論される一方，Lap-LLNDの報告も増えてきている。今回，下部直腸癌術後の総腸骨リンパ節及び閉鎖リンパ節転移に対するLapを経験したので報告する。

症　例

症例：84歳の男性

既往歴：特記事項なし

現病歴：2016年８月に下部直腸癌に対してLap-直腸切断術（手術時間４時間19分，出血量55ml）を施行した。組織診断の結果は中分化腺癌，INFc，int，SS，ly1，v1，pDM0，pPM0のpT3N0でfStageⅡ，根治度Ａであった。術後20病日に退院となり，補助化学療法として第38病日からTS-1（100mg/day）を内服開始したが，不眠や体調不良を理由に患者希望で１クールのみで終了していた。術後３ヶ月時のfollow up CTで左総腸骨・閉鎖動脈リンパ節の腫大を認めたため，PET-CT撮像し，同部位への集積を認めたが他臓器には転移を認めなかったため手術の方針となった。

入院時現症：意識清明で特記すべき異常なし。

胸腹部PET-CT：左総腸骨動脈の上側の傍大動脈リンパ節と左閉鎖リンパ節の腫大を認め，同部位に一致してPET-CTでhotを認めた（図１）。

手術所見（図２）：Lap-リンパ節郭清を施行した。前回手術時のストーマ上流の下行結腸間膜と左総腸骨動脈の癒合部から剥離を開始した。左尿管を同定，テーピングして腸腰筋と大動脈の間を剥離し，左右総腸骨動脈分岐部の左側にあるリンパ節転移を確認して摘出した。次に左総腸骨動脈と尿管を尾側に剥離して内外総腸骨動脈を同定して側方郭清を施行した。閉鎖リンパ節を確認して摘出した。手術時間は３時間10分，出血量10mlであった。

術後経過：術後２病日に仮性動脈瘤に起因する後腹膜血腫を合併したがIVRにより止血した。その後は骨盤内

市立函館病院　消化器外科

膿瘍や術後神経障害の合併はなく術後７日目に退院となった。術後補助療法については拒否されたため経過観察しているが，郭清術後６ヶ月目に撮像したCTでは再発・転移の所見はなく（図３），腫瘍マーカーの上昇も見られていない。

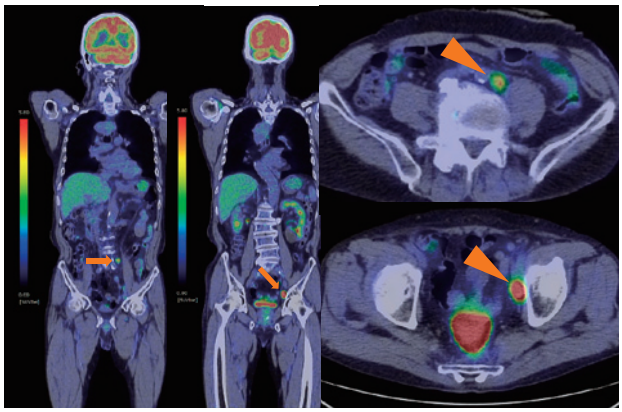

図１　術前PET-CT所見
左総腸骨動脈外側と左閉鎖リンパ節に集積を認め，転移と考えた。

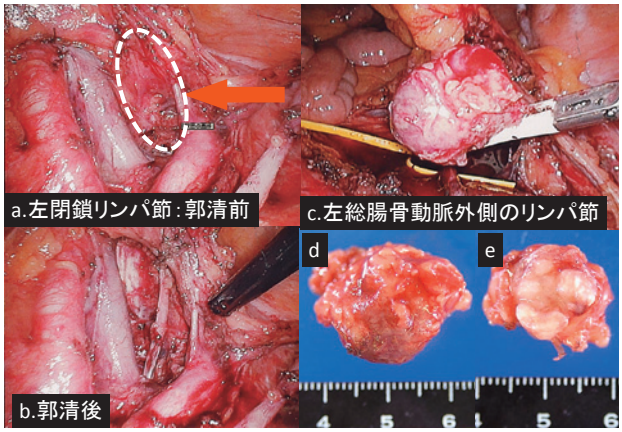

図２　手術所見と摘出標本
左閉鎖孔に転移リンパ節と思われる固い腫瘤（a）を認め，郭清した（b）。左総腸骨動脈付近のリンパ節郭清を施行（c）。摘出した閉鎖孔リンパ節（d）と総腸骨リンパ節（e）。

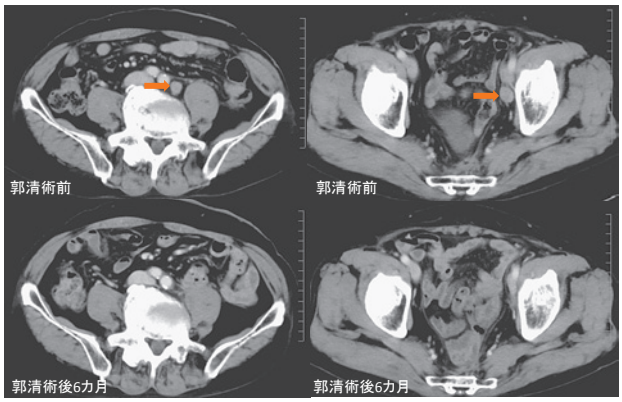

図３　郭清前と郭清術後６カ月のCT比較
郭清前のCTで見られていた腫瘤は術後のCTでは消失し，再発は見られていない。

考　　察

下部進行直腸癌に対する本邦の標準術式はTME＋LLNDであるが，欧米ではTME＋CRTが標準とされており[1]，腹腔鏡手術の普及に伴ってLLNDの省略の是非も議論されている[2,3]。一方でUyamaら[4]が2001年に初めて報告をしているが，最近では腹腔鏡でのLLNDの報告も散見される。当院では2004年から大腸癌に対する腹腔鏡手術を本格的に導入し，2009年から直腸癌や進行癌にも適応している。LLNDに関しては術前CTで腫脹を認めない症例の予防郭清は行わない方針としている。自験例は下部直腸癌であるが，術前CTで側方リンパ節腫脹を認めなかったため，初回手術でLLNDは施行しなかった。術後診断でpT3であったことから，術後補助療法施行が望ましいと考えた。TS-1内服を開始したが副作用で断念し早期にリンパ節再発を来した。取扱い規約第８版では腹膜翻転部を超える下部直腸癌で深達度cT3以深の症例に対しては，側方郭清を行わなければD3郭清とはならなくなったこともあり[5]，術後放射線治療だけでも施行していればとの反省は残る。臨床病期Ⅱ，Ⅲ期の下部直腸癌に対して欧米の標準手術であるMesorectal excision（以下，ME）単独は，国内標準手術であるME＋LLNDとの比較を行ったJCOG0212の結果の最終解析がASCO2016で報告され，ME単独の非劣性は確認されず，術後の局所再発率は，ME＋LLNDで有意に低下した（論文は現時点で未発表）。ただ，GradeⅢの合併症発生率は，有意差はないもののLLND群でやや多く発生していた（22％ vs. 16％）と中間報告の論文では述べている[6]。この結果を臨床的にどう捉えるかだが，腹腔鏡下LLNDが普及していけば国内ではME＋LLNDが標準術式との再認識が深まる可能性がある。

当院のLap-LLNDは2010年に初めて行ってから現在までに同時郭清は６例，Lap-LLND単独は本症例で２例目である。Lapは開腹手術に比べて拡大視効果があり，神経を視認しながら郭清が行えるメリットがある。従来は観察が困難であった骨盤内の外科解剖がより鮮明に描出されるようになった[7]。自験例では出血量10mlと極めて低侵襲で行えており，高齢者に対しても安全に施行可能と考える。今後，JCOG0212の結果も考慮し，cT3（術前CTで側方リンパ節腫大を認めない）症例の初回手術におけるLap-LLND導入についても前向きに検討したい。

文　　献

１）Gerard JP, Conry T, Bonnetain F, et al：Preoperative radiotherapy with or without concurrent fluorouracil and leucovorin in T3-4 rectal cancers：results of

FFCD 9203. J Clin Oncol 24：4620-4625, 2006.
2）Nagawa H, Muto T, Sunouchi K, et al：Randomized, controlled trial of lateral node dissection vs. nerve-preserving resection in patients with rectal cancer after preoperative radiotherapy. Dis Colon Rectum 44(9)：1274-1280, 2001.
3）Sato H, Maeda K and Murata M；Prognostic significance of lateral lymph node dissection in node positive low rectal carcinoma. Int Colorectal Dis 26 (7)：881-889, 2011.
4）Uyama I, Sugioka A, Matsui H, et al：Laparoscopic lateral node dissection with autonomic nerve preservation for advanced lower rectal cancer. J Am Coll Surg 193：579-584, 2001.
5）大腸癌研究会　大腸癌取り扱い規約　第８版．金原出版　2013.
6）S Fujita, T Akasu, J Mizusawa, et al.：Postoperative morbidity and mortality after mesorectal excision with and without lateral lymph node dissection for clinical stageⅡ or stageⅢ lower rectal cancer（JCOG0212）：results from a multicentre, randomized controlled, non-inferiority trial. Lancet Oncol. 13(6)：616-621, 2012.
7）Sakai Y, Nomura A, Masumori K, et al：Recent interpretations of Denonvilliers'fascia and the lateral ligament of the rectum. Asian Journal of Endoscopic Surgery 2：8-12, 2009.