臨床病理検討会報告

# ラブドイド形質を呈した胆嚢未分化癌の１例

臨床担当：柿崎隆一郎（研 修 医）・倉内　宣明（消化器外科）
病理担当：工藤　和洋（臨床病理科）・下山　則彦（臨床病理科）

## A case of undifferentiated carcinoma with rhabdoid feature of the gall bladder.

Ryuuichirou KAKIZAKI, Nobuaki KURAUCHI, Kazuhiro KUDOH, Norihiko SHIMOYAMA

**Key Words：** undifferentiated carcinoma － rhabdoid feature － gall bladder cancer

## Ⅰ．臨床経過および検査所見

**【症　例】**60歳代　男性

**【主　訴】**心窩部痛

**【既往歴】**左脳内出血で手術（50歳代）

**【家族歴】**姉が50歳代に胆嚢癌で手術

**【生活歴】**

脳出血後，７年前より老人保健施設入所。右半身軽度麻痺，しびれ，構音障害あり。

**【現病歴】**

心窩部痛の訴えあり，施設から前医紹介入院。腹部超音波検査，腹部CT（図１）にて胆嚢に腫瘤を認め，上部消化管内視鏡検査にて十二指腸球部に２型腫瘍を認めた。同部位からの生検にて未分化または低分化腺癌との診断。腫瘍マーカーはCEA・CA19-9・AFP・NSEは陰性，可溶性IL-2Rは軽度上昇を示した。Positron Emission Tomography（PET）では明らかな遠隔転移は認めなかった。手術治療目的に当院消化器外科紹介受診。

改めて画像検査を行ったところ，腫瘍はさらに巨大化しており，肝右葉肝膵頭十二指腸切除術が必要なまでに進展していた。

**図１**　発症時のCT　胆嚢の壁肥厚

以上より予後を考慮し，手術療法ではなく化学療法から開始する方針となり，入院となった。

**【入院時検査所見】**

＜血算＞

WBC 10500/μl　RBC 413×$10^4$/μl　Hb 12.0g/dl
Ht 36.7%　PLT 28.2×$10^4$/μl

＜凝固系＞

PT 11.3sec　INR 1.08　APTT 31sec
Fib 434mg/dl　D-dimer 2.9μg/ml

＜生化学＞

T-Bil 0.3mg/dl　TP 6.6g/dl　Alb 3.5g/dl
ALP 232IU/l　AST 18IU/l　ALT 26IU/l
LDH 208IU/l　γ-GTP 122IU/l　Ch-E 181IU/l
AMY 44IU/l　T-CHO 180mg/dl　Na 137mEq/l
K 4.3mEq/l　Cl 97mEq/l　BUN 11mg/dl
Cr 3.7mg/dl　CPK 55IU/l　FBS 103mg/dl
HbA1c 4.5%　CRP 8.87mg/dl

＜腫瘍マーカー＞

CEA <0.5mg/ml　TPA 24U/ml
CYFRA 1.2ng/ml　sIL-2R 1550U/ml

**【画像所見】**

- 腹部超音波検査：S5領域を中心としφ92×74×86mm程度の巨大腫瘤像認める。境界やや不明瞭・中心部高輝度エコー伴い不均一な低エコー腫瘤で乏血性。内部φ16×９mmの嚢胞性領域あり，胆嚢の一部をみていると思われる。胆嚢癌の肝浸潤に矛盾ない所見。リンパ節（＃12）はφ21×14×15mmと楕円形に腫大あり，転移を疑う。
- 腹部造影CT検査：胆嚢窩を中心に最大94mm×73mmの低吸収腫瘤あり（図２）。肝浸潤を伴う胆嚢腫瘍の所見。十二指腸への浸潤は見られ，瘻孔を形成しているようだが，胆管や門脈および主要動脈への浸潤は認めない。肝S3，4，6，7，8に小嚢胞あるが，明らかな転移は認めない。＃12a2リンパ節が16mm×12mmに

**図２**　当院でのCT　肝浸潤を呈する胆嚢癌

腫大あり，転移を疑う。

【診　断】

＃１　胆嚢癌（未分化癌 or 低分化腺癌）

T4(S3，Hinf3，Binf0，PV0，A0)　N2(＃12a2) H0 P0 M0　StageIVb

【入院後経過】

第３，10病日：Cisplatin (CDDP)＋Gemcitabine (GEM) 開始。

第22病日：38.7℃の発熱出現。

第23病日：腫瘍の評価と感染源検索目的にCT施行。腫瘍は増大傾向，左総腸骨静脈に血栓出現。Cefpirome，Heparin開始。

第24病日：循環器内科受診。Warfarin開始。

第27病日：IVC filter留置。

第31病日：食事摂取量がゼロに。

第35病日：上部消化管内視鏡検査施行。癌の十二指腸浸潤著明，scopeはかろうじて通過。

第38病日：十二指腸狭窄に対して胃空腸バイパス術施行。同時に腫瘍生検行い，病理組織再診断，抗癌剤感受性試験（CD-DST法：Collagen gel Droplet embedded culture Drug Sensitivity Test）施行。

第59病日：家族と相談し，CD-DSTの判定を参考にして抗癌剤治療を行う方針となる。TS-1開始。

第72病日：CT施行。肝内転移出現，主病変もさらに増大。治療効果判定はPD(Progressive Disease)。

第82病日：TS-1終了。その後はBest Supportive Careに。

第103病日：下顎呼吸出現。

第110病日：死亡確認。

## II．病理解剖により明らかにしたい点

１．遠隔転移の有無

２．局所進展範囲

３．直接死因

４．深部静脈血栓の評価

## III．病理解剖所見

【主要肉眼所見】

身長163cm，体重60.9kg。腹部平坦。上腹部正中に14.8cmの手術瘢痕。左上腹部には腸瘻が留置されていた。体表リンパ節触知せず。下腿浮腫あり。

胸腹部切開で剖検開始。上腹部は癒着著明。胸水は黄色透明で左1300ml，右900ml。心嚢液少量。

左肺 210g，無気肺とうっ血の所見。右肺 205g，中葉と下葉が無気肺とうっ血の所見。

肝臓，胆道，膵臓，十二指腸，腹部大動脈，右腎臓，後腹膜組織をあわせて3325g。肝臓は25×18×9.5cm。右上腹部（肝右葉から十二指腸，膵頭部）にかけて中心部壊死著明で酸臭を発する巨大腫瘍が見られた(図３，４)。胆嚢癌と考えられた。癌死として問題のない所見。

小腸間膜に１カ所１cmの結節が見られ胆嚢癌の転移と考えられた。大腸はタール便の貯留が著明な所見。下大静脈の末梢にはフィルターが留置されていた。そこから右総腸骨静脈に血栓が見られ，下大静脈側は白色血栓，右総腸骨静脈内は赤色血栓であった。

以上巨大な胆嚢癌による癌死と考えられた。

【病理解剖学的最終診断】

主病変

胆嚢癌（肝右葉－十二指腸－膵頭部）　16.5×11×16cm undifferentiated carcinoma with rhabdoid feature (rhabdoid featureを示す未分化癌)

横隔膜浸潤　遠隔転移　心臓，小腸間膜，挙上空腸表面，両肺

副病変

１．消化管出血（タール便貯留）

２．浮腫（胸水左1300ml，右900ml，下腿浮腫）

３．深部静脈血栓症（下大静脈－右総腸骨静脈）

４．無気肺＋肺うっ血

５．粥状動脈硬化症

６．左精巣高度萎縮

７．左肩皮膚潰瘍＋右下腿背側皮膚びらん

【総　括】

腫瘍部分は壊死が著明な所見。生存している部分では腫大し偏在する核，好酸性の胞体を持つ類円形，一部多角形の異型細胞がびまん性に増生する所見が見られる。胞体内には円形の封入体様構造が見られる（図５)。rhabdoid featureを呈する未分化癌，ラブドイド腫瘍，横紋筋肉腫，類上皮肉腫，形質細胞腫，悪性黒色腫が鑑別診断に挙げられるが，免疫染色ではAE1/AE3陽性，

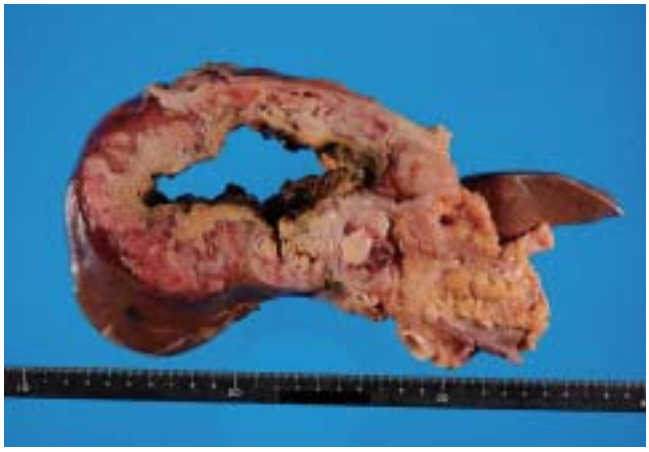

**図３**　腫瘍肉眼像（未固定）

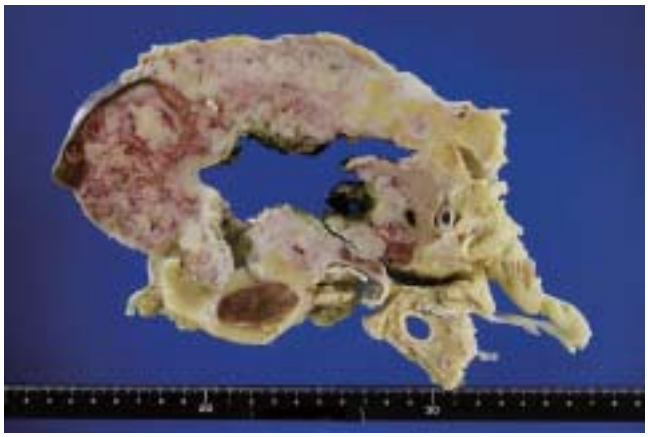

**図４**　腫瘍肉眼像（ホルマリン固定後）

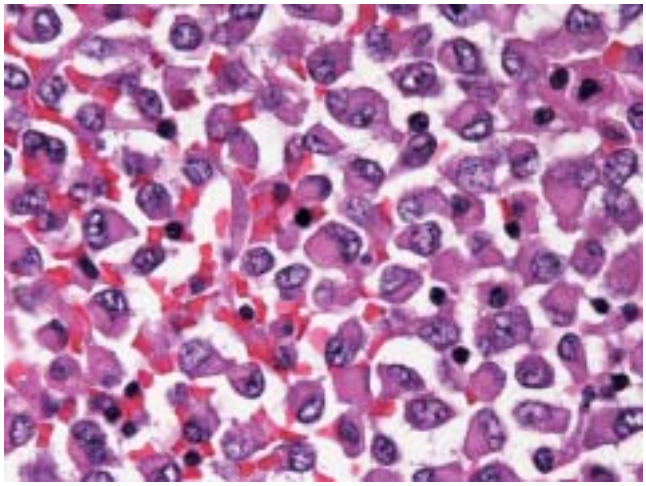

**図５**　腫瘍組織像　封入体様構造をもつ異型細胞（HE 対物100倍）

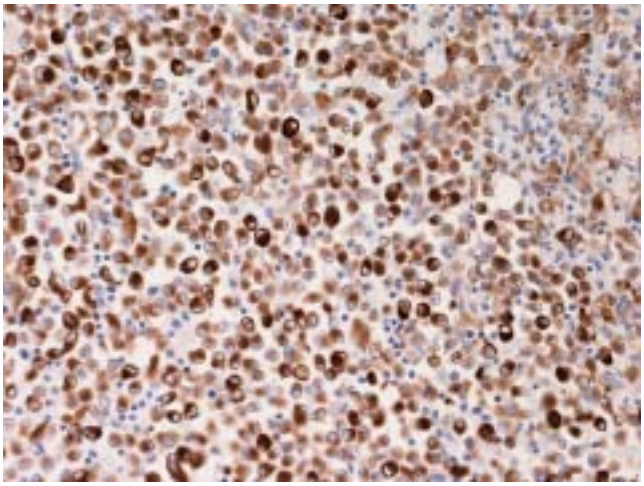

**図６**　免疫組織化学　CAM5.2強陽性（対物40倍）

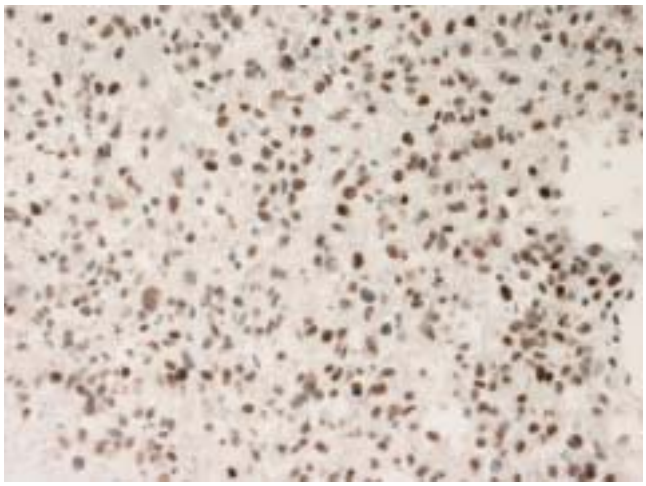

**図７**　免疫組織化学　INI1陽性（対物40倍）

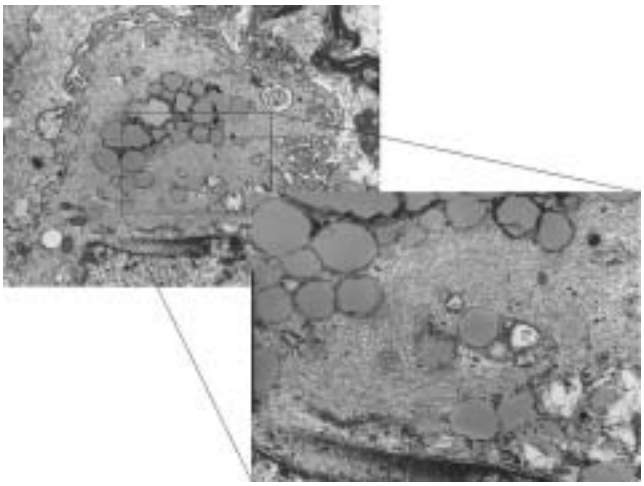

**図８**　電子顕微鏡　渦を巻く中間径フィラメント

CAM5.2（低分子量ケラチン）強陽性（図６），Vimentin弱陽性，CD34陰性，Desmin陰性，Myoglobin陰性，LCA陰性，CD68陰性。生前の生検（10s05298）で行ったS-100は陰性。INI1（BAF47）は陽性（弘前大学黒瀬顕先生に依頼）（図７）。電子顕微鏡では渦を巻く中間径フィラメントを認めた（図８）。rhabdoid featureを呈する未分化癌とした。心臓では左室側壁に白色の部分が見られ，組織学的にAE1/AE3強陽性の類円形細胞が見られ転移とした。切り出し時に挙上空腸，両肺に数mmの小結節が発見され，組織学的に転移として問題のない所見であった。癌死として問題のない所見である。

## Ⅳ．臨床病理検討会における討議内容のまとめ

・undifferentiated carcinoma with rhabdoid featureとわかっていたとしても手術治療は可能だったか。

undifferentiated carcinoma with rhabdoid featureは非常に予後の悪い組織型であり，手術治療を出来たとしても長期的な予後は期待できなかっただろう。

・内視鏡的生検で診断は可能なのか。前医の病理診断では未分化癌または低分化腺癌だったが。

今回は病変部から直接大きな生検が出来たため診断可能であったが，組織型自体が非常にまれであり，診断できる病理医も少ないと思われる。通常の内視鏡的生検では五分五分というところだろう。

## Ⅴ．症例のまとめと考察

胆嚢未分化癌は，胆嚢癌の中では比較的稀な組織型であり，医学中央雑誌にて検索した範囲内では，会議録を除き過去10年間に本邦にて23例が胆嚢未分化癌として報告されている（表１）。これらの報告例から，①主訴としては腹痛・発熱が多い，②組織的特徴として紡錘形細胞が多く，免疫組織化学染色ではCytokeratinとVimentinの両方が陽性になる例が多い，③StageⅣが６割以上を占め，未分化癌は急速に増大し，多臓器浸潤や腹膜播種，リンパ節転移や遠隔転移を起こしやすい，の３点が特徴として考えられる。

**表１**　胆嚢未分化癌の本邦での報告例（2001～2011年，会議録を除く）

| 報告者 | 性別/年齢 | 主訴 | 組織型備考 | 手術 | 進行度 | 予後 | 転帰備考 |
|---|---|---|---|---|---|---|---|
| 1．松山ら(2010) | 81/男 | 発熱，右季肋部痛 | 紡錘形細胞と巨細胞が混在 | 非根治的手術 | IVa | 術後８日目死亡 | 腫瘍出血 |
| 2．増田ら(2007) | 57/女 | なし | ？ | 根治的手術 | ？ | 初診から５ヵ月後死亡 | 多発転移 |
| 3．前田ら(2007) | 61/男 | 腹部腫瘤，微熱 | 大型細胞，一部肉腫様増殖あり<br>免疫染色：cytokeratin陽性，vimentin陽性 | 非根治的手術 | IVb | 術後20日目死亡 | 腹腔内膿瘍，肝不全併発 |
| 4．水崎ら(2007) | 73/女 | 右季肋部痛 | 多核巨細胞と紡錘形細胞が混在<br>免疫染色：cytokeratin陽性，vimentin陽性 | 根治的手術 | IVa | 術後34日目死亡 | 肺転移疑い |
| 5．加藤ら(2007) | 72/男 | 腹痛，黄疸 | 紡錘形細胞と巨細胞が混在 | 根治的手術 | ？ | 術後２ヶ月で死亡 | |
| 6．Kubotaら(2006) | 72/男 | 発熱，右季肋部痛 | 紡錘形細胞 | 根治的手術 | Ⅳ | ？ | |
| 7．松本ら(2006) | 74/女 | 腹部腫瘤 | 紡錘形細胞<br>免疫染色：cytokratin・EMA陽性，vimentin弱陽性 | 非根治的手術 | Ⅳ | 約２ヵ月後死亡 | |
| 8．和田ら(2006) | 82/女 | 上腹部痛 | 紡錘形細胞と巨細胞が混在<br>免疫染色：p53，MIB-1強陽性 | 根治的手術 | ？ | ？ | |
| 9．小牧ら(2005) | 51/女 | 発熱，右季肋部痛 | 紡錘形細胞<br>免疫染色：cytokeratin陽性，vimentin陰性 | 根治的手術 | Ⅱ | 術後17ヶ月以上生存 | |
| 10. Takahashiら(2004) | 84/女 | 右上腹部痛，背部痛 | ？ | 非根治的手術 | ？ | ? | |
| 11. 中藤ら(2004) | 66/女 | 心窩部痛 | ？ | 根治的手術 | Ⅳ | 術後１年以上再発なし | |
| 12. 杉本ら(2004) | 73/女 | 背部痛 | 紡錘形細胞，一部肉腫様の変化伴う<br>免疫染色：cytokeratin陽性，vimentin陽性 | 根治的手術 | Ⅳ | ？ | |
| 13. 萩原ら(2003) | 69/男 | 胆嚢ポリープ精査，貧血 | 大型細胞<br>免疫染色：cytokeratin部分陽性，vimentin陰性 | 根治的手術 | Ⅳ | ？ | |
| 14. 高島ら(2003) | 78/男 | 腹痛 | ？ | 根治的手術 | Ⅱ | 術後８ヶ月再発なし | |
| 15. 高島ら(2003) | 85/女 | 発熱 | ？ | 非根治的手術 | Ⅳ | 術後75日目死亡 | |
| 16. 槙ら(2003) | 83/女 | 右下腹部痛 | ？ | 根治的手術 | Ⅳ | 術後７ヶ月再発なし | |
| 17. 田中ら(2002) | 81/女 | 右季肋部痛 | 多形性及び紡錘形細胞が混在<br>免疫染色：cytokeratin陽性，vimentin陰性 | なし | Ⅳ | １ヵ月後死亡 | 腫瘍出血 |
| 18. 小河ら(2002) | 79/女 | なし | ？ | 根治的手術 | Ⅱ | 術後６ヶ月再発なし | |
| 19. 三浦ら(2002) | 50/男 | 右上腹部痛，貧血，嘔吐 | ？ | なし | Ⅳ | ４ヵ月後死亡 | |
| 20. 三浦ら(2002) | 77/男 | 微熱，右上腹部痛 | ？ | なし | Ⅳ | ２ヵ月後死亡 | |
| 21. 石井ら(2001) | 42/男 | なし | 多核細胞や紡錘形細胞が混在<br>免疫染色：cytokeratin陽性，vimentin陰性 | 根治的手術 | Ⅲ | 再発なく外来観察中 | |
| 22. 竹内ら(2001) | 74/女 | 右季肋部痛 | 免疫染色：cytokeratin強陽性，myoglobin・vimentin陰性 | 根治的手術 | Ⅳ | 術後71日目死亡 | |
| 23. 大西ら(2001) | 73/男 | 右季肋部痛，体重減少，発熱 | 紡錘形細胞，一部に腺癌成分 | 根治的手術 | Ⅳ | 術後８ヵ月後死亡 | 肝不全 |

？：記載なし

本症例では前医初診時では肝S5，6と十二指腸球部～下降脚にかけての最大径40mm×40mm程度の胆嚢腫瘤を認め，十二指腸部分切除を伴う肝区域切除が可能を思われる画像所見であった。しかし，１か月半後の当院初診時に撮影した腹部造影CTでは最大94mm×73mmと巨大化し，肝右葉切除＋膵頭十二指腸切除が必要なまでに進展しており，わずか１か月半の期間で急速に増大・浸潤していった。また，undifferentiated carcinoma with rhabdoid featureと非常に稀な，そして極めて悪性度の高い組織型というのも急速な癌の進行に寄与したものと考えられる。

胆嚢未分化癌の治療は，現時点では手術療法が第一選択である。しかし，本症例のように，巨大腫瘤として発見され，手術時にはすでに根治不能となっていることも多い。その際，化学療法や放射線療法が選択されるが，CD-DST法はこれらの補助療法による予後の改善に寄与すると思われる。

## Ⅵ．結　語

undifferentiated carcinoma with rhabdoid featureと稀，かつ極めて悪性度の高い組織型の胆嚢未分化癌を経験したので報告した。

**【参考文献】**


１）金原出版編集部．癌取扱い規約抜粋　消化器癌・乳癌（第９版）．2009．

２）松山隆生，藤田祐司，谷口浩一，他．急激な転帰をとった胆嚢未分化癌の１例．手術2010；64：405-408．

３）増田大介，有坂好史，岡田俊彦，他．破骨細胞様巨細胞型未分化癌を疑った胆嚢Malignant Spindle Cell Tumorの１例．消化器画像2007；９：497-504.

４）前田一也，吉田貢一，菅原浩之，他．胆嚢未分化癌の１例．日臨外会誌2007；68：2866-2871．

５）水崎馨，斉藤英一，小林秀昭．術後急激な転帰をとった胆嚢未分化癌の１例．胆道2007；21：567-573．

６）加藤智美，伴慎一，金野美年子，他．胆嚢肉腫様癌（undifferentiated carcinoma，spindle and giant cell type）の１例．日臨細胞会誌2007；46：222-226．

７）Kubota Kensuke, Kakuta Yuriko, Kawamura Shunji, 他．胆嚢の未分化紡錘細胞癌　免疫組織化学的研究（Undifferentiated spindle-cell carcinoma of the gallbladder：an immunohistochemical study）．J Hepato-Bilia-Pancr Surg 2006；13：468-471．

８）松本壮平，上山直人．胆嚢未分化癌の１例．日臨外会誌2006；67：2168-2171．

９）和田義人，宮崎亮，鳥巣要道．胆道出血を伴った胆嚢原発未分化癌の１例．日臨外会誌2006；67：1873-1878．

10）小牧孝充，長岡眞希夫，山辺和生，他．胆嚢未分化癌の１例．日臨外会誌2007；66：1721-1724．

11）Takahashi Yoshihisa, Fukushima Jun-ichi, Fukusato Toshio, 他．胆嚢の小細胞癌と未分化癌の成分を有する肉腫様癌(Sarcomatoid carcinoma with components of small cell carcinoma and undifferentiated carcinoma of the gallbladder）Pathol Int 2004；54：866-871．

12）中藤嘉人，須藤隆一郎，中安清，他．膵胆道合流異常症に発生した胆嚢未分化癌の１例．日臨外会誌2004；65：766-770．

13）杉本克己，林永規，古川勝規，他．胆嚢に原発したいわゆる癌肉腫の１例．日臨外会誌2004；65：761-765．

14）萩原資久，遠藤渉，横田憲一，他．胆嚢未分化癌の１例．日臨外会誌2003；64：3135-3139．

15）高島郁博，大田垣純，西本直樹，他．胆嚢未分化癌の２例．日臨外会誌2003；64：3129-3134．

16）槙かおり，松木弘量，竹治励，他．巨大発育をきたした胆嚢未分化癌の１例．画像診断2003；23：1198-1202．

17）田中彰一，大田剛由，加地英輔，他．剖検にて確定診断しえた胆嚢未分化癌の１例．日消誌2002；99：1366-1371．

18）小河靖昌，矢野誠司，辻宗史，他．胆嚢未分化癌の１切除例．日消外会誌2002；35：636-640．

19）三浦裕和，三浦将彦，奥村剛清，他．巨大腫瘤を形成した胆嚢未分化癌“いわゆる癌肉腫”の２例．松江市立医誌2002；６：49-53．

20）石井要，田中茂弘，中村隆，他．膵胆管合流異常を伴った胆嚢未分化癌の１例．日消外会誌2001；34：1542-1546．

21）竹内賢，樫木良友，渋谷智顕，他．胆嚢未分化癌の１例．日臨外会誌2001；62：2006-2011．

22）大西久司，山碕芳生，酒井秀精，他．胆嚢紡錘細胞型未分化癌の１例．日臨外会誌2001；62：501-507．