症例報告

悪性グロームス腫瘍の１例

南本　俊之*　岩井　里子*　工藤　和洋**
下山　則彦**　林　利彦***

A case report of malignant glomus tumor

Toshiyuki MINAMIMOTO, Satoko IWAI, Kazuhiro KUDOH
Norihiko SHIMOYAMA, Toshihiko HAYASHI

Key words： malignant glomus tumor —— painful tumor

はじめに

グロームス腫瘍は手指に好発する有痛性の腫瘍であり，悪性例はきわめてまれである。今回われわれは，右大腿後面に原発した悪性グロームス腫瘍を経験したので，文献的考察を加え報告する。

症　例

患　者：60歳，女性。

主　訴：右大腿後面の腫瘍。

既往歴：６歳時，腎臓病（詳細不明）。2011年１月脳脊髄液減少症。

家族歴：特記事項なし。

現病歴：2010年の秋に右大腿後面に皮膚腫瘍ができた。その腫瘍に痛みが生じるようになったため，2011年８月に当科を初診した。

治療歴：初診時，右大腿後面に７×４mmの腫瘍を認めた。それは発赤をともない開口部を認め，腫瘍は可動性良好で表在性のものと思われた(図１-a)。これらにより感染性粉瘤を疑った。抗生物質内服による治療を開始し経過をみることとなった。翌年１月に同じ腫瘍の切除を希望し当科を再診した。７mm大の皮膚硬結と一致した発赤を認めたが，前回受診時より消退している印象であり，粉瘤もしくは皮膚線維腫を疑った（図１-b)。再診６日後に腫瘍を切除した。腫瘍は皮膚全層にとどまり下床との癒着はなかった。病理検査にて悪性グロームス腫瘍と判明した。切除標本の断端には腫瘍細胞を認めなかった。以上の結果により腫瘍切除の20日後に前回の瘢痕辺縁より５mm離し追加切除を行った。追加切除の検体からは腫瘍は認められなかった。現在外来で定期的に経過観察を行っている。

病理所見：初回手術の検体では，真皮に存在する約７mm大の腫瘍で，結節状の増殖を認めた（図２-a)。類円形細胞，一部紡錘形細胞のシート状，上皮様の増殖を認め，血管周囲性の増殖も認めた（図２-b)。細胞異型は中等度で，強拡大10視野中７視野に核分裂像があり，異型分裂像も認めた（図２-c，d)。断端は陰性であった。免疫組織化学染色では，アクチン，カルデスモンに陽性であった（図３-a,b)。

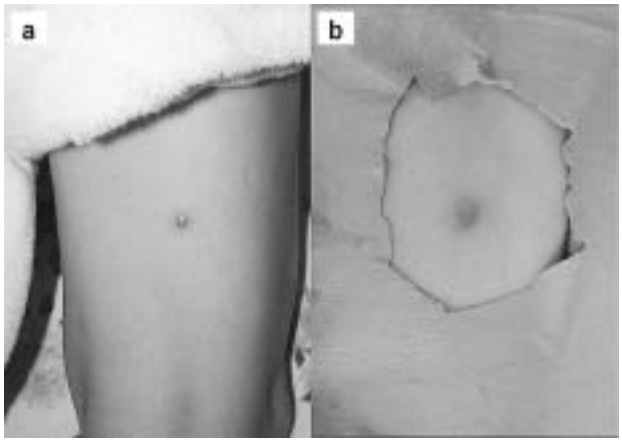

図１　臨床像を示す。
a）当科初診時，右大腿後面に７×４mmの皮膚腫瘍を認めた。発赤していたが可動性良好で表在性のものと思われた。
b）初診より５ヵ月後，大きさに著変はなく，発赤は消退している印象であった。

*市立函館病院　形成外科
**市立函館病院　臨床病理科
***北海道大学医学部　形成外科

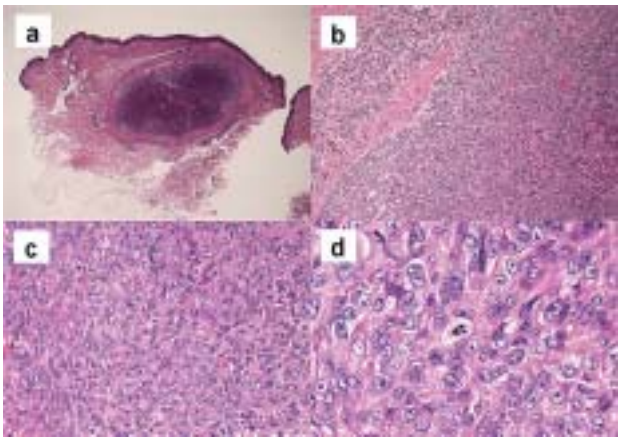

図２　切除した腫瘍のヘマトキシリン・エオジン染色像を示す。
ａ）腫瘍は真皮に存在し，結節状の増殖を認めた（20倍像）。
ｂ）類円形細胞，一部紡錘形細胞のシート状，上皮様の増殖を認め，血管周囲性の増殖も認めた（200倍像）。
ｃ）細胞異型は中等度であり，強拡大10視野中７視野に核分裂像があり，異型分裂像も認めた（400倍像）。
ｄ）中心部に異型分裂像を呈している細胞を認める（1000倍像）。

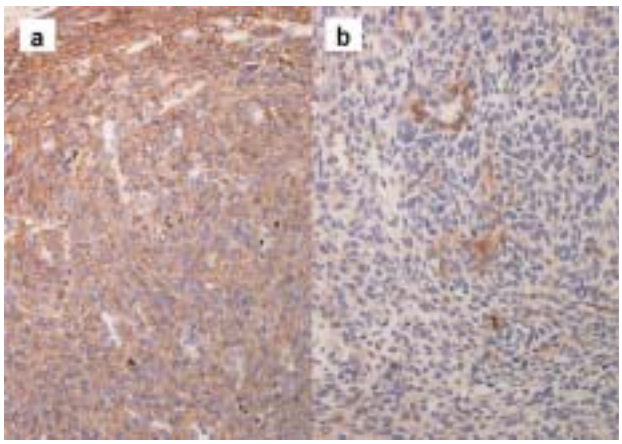

図３　切除した腫瘍の免疫組織化学染色像を示す。
ａ）アクチン（400倍像）　ｂ）カルデスモン（400倍像）
アクチンやカルデスモンでよく染まり，平滑筋細胞や筋上皮細胞由来の腫瘍と考えられる。

考　　察

ｉ）悪性グロームス腫瘍に関して

非定型的なグロームス腫瘍は1972年にLumleyとStanfeldが，24歳女性の症例を報告したのが最初であり[1]，1996年にBrathwaiteとPoppiti Jr.により『悪性グロームス腫瘍』として全身に転移した63歳男性の症例を報告している[2]。

2001年にFolpeらは，それまで報告されてきた『異型』もしくは『悪性』とつけられている52症例の転移に着目して，①malignant glomus tumor，②glomus tumor of uncertain malignant potential，③symplastic glomus tumor，④glomangiomatosisの４つのタイプに分類をした[3, 4]。そのうちのmalignant glomus tumorは，①２cm以上の腫瘍で筋膜よりも深い局在，②著明な核異型と強拡大50視野に５つ以上の核分裂像，③異型核分裂像の存在，これらの３つのうちいずれか１つをみたすものとしている。この分類において，malignant glomus tumorの転移は38%（８例）であったが，それ以外に分類されたものでは転移が認められず，転移を認めた８例のうち６例が３年以内に死亡していると報告している。転移部位は肺，腸，脳，骨，腸間膜，縦隔リンパ節，肝臓となっており，malignant glomus tumorについては注意深い観察が必要であると思われる。

ii）悪性グロームス腫瘍の治療に関して

悪性グロームス腫瘍の治療法は，著者らが猟集した文献をみる限りでは確立されていない。形成外科領域においては，腸腰肋筋外側にできた悪性グロームス腫瘍を辺縁より２cm離し，筋組織も含めて切除した後，局所皮弁により被覆した症例の報告がある[5]。手術以外の補助療法は定型的なものがなく，いずれも手探り状態である。

iii）痛みを伴う皮膚腫瘍に関して

痛み受容体としての自由神経終末つまり痛覚神経に対する⑴直接的物理的，化学的刺激，⑵感染症を中心とする炎症反応や阻血性組織障害による刺激，⑶腫瘍性増殖による刺激によって皮膚に痛みを生じる[6]（表）。今回の症例のように痛みを伴う皮膚腫瘍の場合，腫瘍そのものが痛みを生じるのか，腫瘍に感染を伴い，痛みを生じるようになったのかを見極めることが必要である。

痛みを伴う皮膚腫瘍として，血管脂肪腫，血管平滑筋腫，血管細胞腫，有痛性脂肪腫，神経腫，神経鞘腫，グロームス腫瘍，顆粒細胞腫瘍，エクリンらせん腺腫，

表　痛みを主徴とする皮膚疾患（文献６）より引用

１）物理的，化学的障害
　ｉ）物理的障害：外傷，日光皮膚炎
　ii）温度変化による障害：熱傷，凍傷
　iii）化学的障害：化学熱傷
２）炎症性疾患
　ｉ）ウイルス・細菌感染症：単純疱疹，帯状疱疹，毛のう炎，蜂窩織炎など
　ii）血管障害性疾患：Buerger病，閉塞性動脈硬化症，糖尿病性壊疽，側頭動脈炎など
　iii）その他の炎症性疾患：結節性紅斑，Sweet病，Beçet病など
３）腫瘍性疾患
　ｉ）神経系腫瘍：外傷性神経腫，神経鞘腫など
　ii）血管系腫瘍，平滑筋腫瘍：グロームス腫瘍，平滑筋腫など
　iii）その他の良性腫瘍：血管脂肪腫，エクリンらせん腫など
　iv）種々の悪性腫瘍

エクリン血管性過誤腫，子宮内膜症，平滑筋腫が挙げられる[7]。日常の診療では，これらの痛みを伴う皮膚腫瘍（上記分類(3)）よりも，皮膚腫瘍に感染を起こして痛みを生じる場合（上記分類(2)）が多い。

痛みを伴うため，皮膚腫瘍の感染を疑った場合で抗生物質に対する反応が無く，臨床症状の改善が無い場合には，生検を行うか切除し，病理検査で診断を確定することが望ましいと思われた。

ま　と　め

まれな症例である悪性グロームス腫瘍を経験した。感染性皮膚腫瘍と考えた場合でも経過を追うことの重要性が痛感された。

文　　献

1）Lumley JSP, Stansfeld AG：Infiltrating Glomus Tumours of Lower Limb. BMJ, 1972；484-485.

2）Brathwaite CD, Poppiti Jr. RJ：Malognant Glomus Tumor. Am J Surg Pathol, 1996；20：233-238.

3）Folpe AL, Fanburug-Smith JC, Miettinen M et al：Atypical and Malignant Glomus Tumors. Am J Surg Pathol, 2001；25：１-12.

4）Weiss SW, Goldblum JR：Atypical and malignant glomus tumor, Weiss SW, Goldblum JR ed, Enzinger &Weiss's SOFT TISSUE TUMORS, 5th ed, 26, MOSBY, USA, 2008, p762-765.

5）松浦喜貴，義本裕次，徳力俊治ほか：悪性グロームス腫瘍の１例．日形会誌，2009；29：688-691.

6）土田哲也：痛みを主徴とする疾患，池田重雄，今村貞夫，大城戸宗男，荒田次郎編，今日の皮膚疾患治療指針，第２版，医学書院，東京，1996，p44-46.

7）渡辺晋一：エクリン汗器官性腫瘍．富田靖，橋本隆，岩月啓氏編，標準皮膚科学，第９版，医学書院，東京，2010，p369-371.