

# 症例報告

# 腹部膨満にて発見された神経芽腫 2 例

曳田 彩子\* 黒田 健\* 笹岡 悠太\*  
富樫 篤生\* 近藤 謙次\* 酒井 好幸\*  
依田弥奈子\* 小田 孝憲\*\*

## Two cases of neuroblastoma with abdominal fullness

Ayako HIKITA, Takeshi KURODA, Yuta SASAOKA  
Atsuo TOGASHI, Kenji KONDO, Yoshiyuki SAKAI  
Minami YODA, Takanori ODA

Key words: neuroblastoma

### はじめに

神経芽腫は神経堤細胞を起源とする腫瘍で、その発生頻度は小児期の腹部悪性腫瘍の中で最多である。一方でその発生部位や病理像、生物学的特性は多様であり、臨床症状も自然退縮する例から全身転移の末に死亡に至る例まで様々である。今回、我々は腹部膨満感にて発見された神経芽腫の症例を 2 例経験したので報告する。

### 症 例 1

患 者: 3 歳男児

主 訴: 体重減少, 微熱, 咳

現病歴: 2011 年 5 月初旬より食欲低下, 中旬より臀部の痩せと腹部膨満が出現した。その後 6 月 2 日より咳嗽・喀痰出現し, 6 月 4 日より 37.5 度の発熱を認め, 同日当院救急外来を受診した。診察上腹部腫瘤を認め, 血液検査にて LDH1161 IU/l と高値を呈しており, 精査加療のため入院となった。入院時, 便秘が 1 週間続いていた。

既往歴: 特になし

入院時現症: 身長 96cm (+0.4SD), 体重 12.9kg (-0.6SD), 体温 37.5, 血圧 106/80mmHg, 脈拍 119 回/分 SpO<sub>2</sub> 96% (RA), 眼瞼浮腫を認め, 眼球結膜は貧血様, 頸部・腋窩・単径リンパ節は触知せず, 左鎖骨上窩リンパ節に腫脹を認めた。肺音は清明で心雑音を聴取しなかった。上腹部に硬い腫瘤と数個の皮下結節を触知し, 腸雑音は亢進, 明らかな圧痛を認めなかった。

入院時検査所見 (表 1): 血液検査では Hb9.0g/dl の貧血, LDH1161 IU/l, CRP3.12mg/dl の高値を認めた。腫瘍マーカーでは血中 NSE が 210ng/ml, 尿中 VMA49.9 μg/mg・Cr, HVA453.2 μg/mg・Cr と高値を認めた。

画像所見: 胸部・腹部レントゲンでは明らかな異常所見を認めなかった。腹部 CT (図 1 ~ 3) では左腎上極から大動脈の間に石灰化を伴う癒合した腫瘤を認め, 傍大動脈・腸管膜リンパ節が多数腫大・癒合していた。左腎には腎盂拡張を認めた。胸部 CT (図 4 ~ 図 6) では左鎖骨上窩と右肺門にリンパ節腫大を認めた。右肺尖部の陰影は炎症後変化もしくは転移が考えられた。

入院後経過: 検査結果より神経芽腫を考え 6 月 6 日道立子ども総合医療・療育センターに紹介した。入院時 (6 月 4 日) 54.0cm であった腹囲は転院時 (6 月 6 日) には 57.5cm に増大していた。

転院後経過: 神経芽腫 (Stage 4) の診断にて 6 月 13 日より化学療法を開始し 2011 年 11 月現在治療継続中である。

表 1 入院時検査所見 (症例 1)

末梢血検査					
WBC	6400/μl	LDH	1161IU/l	NSE	210ng/ml
RBC	380 × 10 <sup>4</sup> /μl	UA	3.8mg/dl	HCG	<2.0mIU/ml
Hb	9.0g/dl	BUN	5mg/dl	AFP	<1.2ng/ml
Plt	31.2 × 10 <sup>4</sup> /μl	Cre	0.2mg/dl	PIVKA	21mAU/ml
MCV	76.1fl	Na	138mEq/l	尿検査	VMA 49.9μg/mg・Cr (基準値 6 ~ 12)
MCHC	31.1%	K	3.5mEq/l		
生化学検査		Cl	100mEq/l		
TB	0.4mg/dl	Ca	9.3mg/dl	HVA	453.2μg/mg・Cr
AST	35IU/l	CRP	3.12mg/dl	(基準値 12 ~ 22)	
ALT	71IU/l	フェリチン	187ng/ml		

\*市立函館病院 小児科

\*\*道立子ども総合医療・療育センター

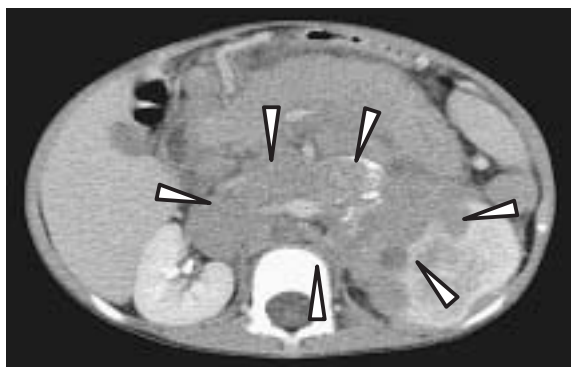


図1 腹部CT検査  
石灰化を伴い癒合した腫瘍を認める。

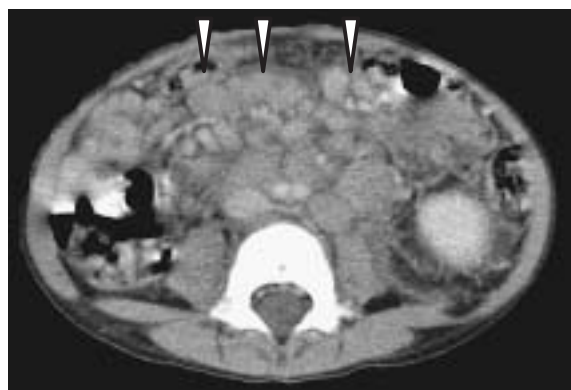

図2 腹部CT検査  
傍大動脈・腸管膜リンパ節の腫大を認める。

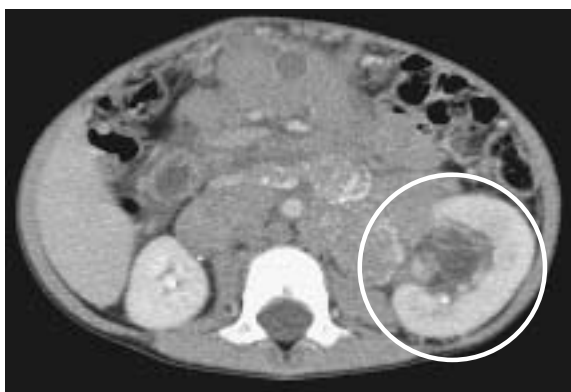

図3 腹部CT検査  
左腎盂の拡張を認める。

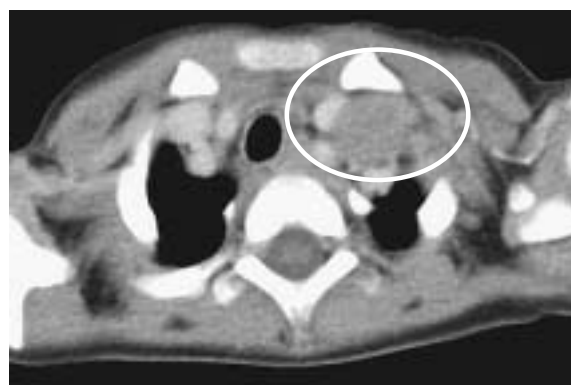

図4 胸部CT検査  
左鎖骨上窩リンパ節腫大を認める。

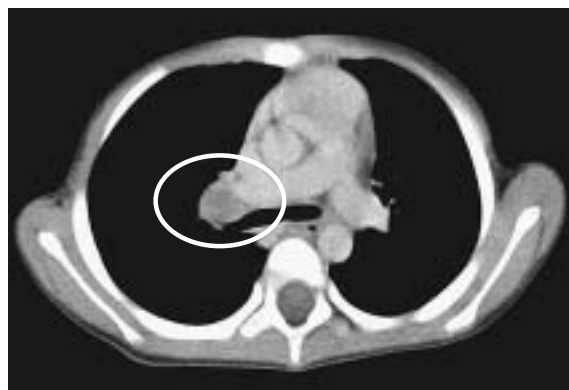

図5 胸部CT検査  
右肺門リンパ節腫大を認める。

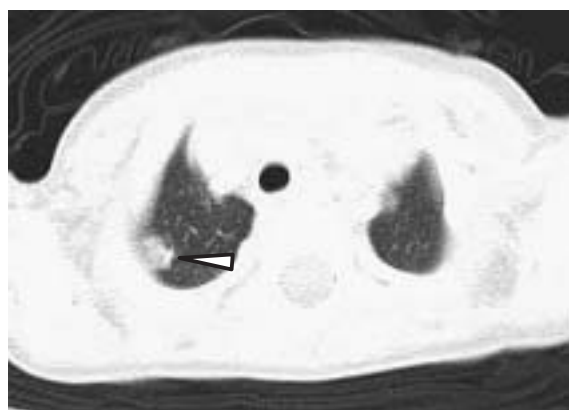


図6 胸部CT検査  
右肺尖部の陰影を認める。

## 症 例 2

患 者：2歳女児

主 訴：腹部膨満感

現病歴：2011年6月26日に腹部膨満感を認め、近医にて浣腸施行され大量の便排出と共に症状の軽快を認め帰宅した。6月27日には嘔気・軟便・咳嗽が出現し、6月28日に近医受診、再度浣腸施行の上帰宅した。しかし翌6月29日には腹部膨満感の増悪を認め近医再診し腹部レントゲンにて肝腫大を疑われ当院紹介受診した。

既往歴：気管支喘息、ロタウイルス胃腸炎

入院時現症：身長90cm (+1.1SD)、体重11.5kg (-0.2SD)、体温36.2℃、呼吸数48回/分、血圧110/60mmHg、脈拍144回/分、SpO<sub>2</sub>95% (RA)、頸部リンパ節軽度腫脹し、肺音は右でやや減弱、腹部は膨満・軟で、圧痛なし、右側腹部に径5～7cmの腫瘍を触知した。

入院時検査所見(表2)：血液検査ではHb9.1g/dlの貧血、LDH5093 IU/L、尿酸9.0mg/dlと高値を認めた。腫瘍マーカーでは血中NSE1200ng/ml、尿中VMA27.6 μg/mg・Cr、HVA2923.8 μg/mg・Crと高値を示した。

画像検査：胸部レントゲン(図7)では右の胸水・無気肺、腹部レントゲン(図8)では肝腫大の所見を認めた。腹部CT(図9)では右副腎に不均一に造影される

腫瘍を認め、腫瘍は腎に接していたが浸潤所見はなかった。又、腫大した傍大動脈・腸管膜リンパ節を多数認めた。胸部CT(図10, 11)では右側優位の両側胸水と圧排性の無気肺, 多数の鎖骨上窩・縦隔内リンパ節の腫大を認めた。

入院後経過: 神経芽腫を考え、翌6月30日に道立子ども総合医療・療育センターに転送した。

転院後経過: 神経芽腫(Stage4)の診断にて大量の血清乳び胸水をドレナージしつつ利尿のつかない状態で7月6日より化学療法が開始された。その後7月9日突然の呼吸不全で死亡した。剖検にて肺血栓が認められDICの増悪が考えられた。

表2 入院時検査所見(症例2)

末梢血検査			腫瘍マーカー		
WBC	8300/μl	LDH	5093IU/l	NSE	1200ng/ml
RBC	423×10 <sup>4</sup> /μl	UA	9.0mg/dl	HCG	<2.0mIU/ml
Hb	9.1g/dl	BUN	11mg/dl	AFP	4.6ng/ml
Plt	41.6×10 <sup>4</sup> /μl	Cre	0.3mg/dl	尿検査	
MCV	70.4fl	Na	140mEq/l	VMA	27.6μg/mg・Cr
MCHC	30.5%	K	4.4mEq/l	(基準値 6 ~ 12)	
生化学検査		Cl	102mEq/l	HVA	2923.8μg/mg・Cr
TB	0.7mg/dl	Ca	9.5mg/dl	(基準値 12 ~ 22)	
AST	85IU/l	CRP	0.37mg/dl		
ALT	9IU/l				

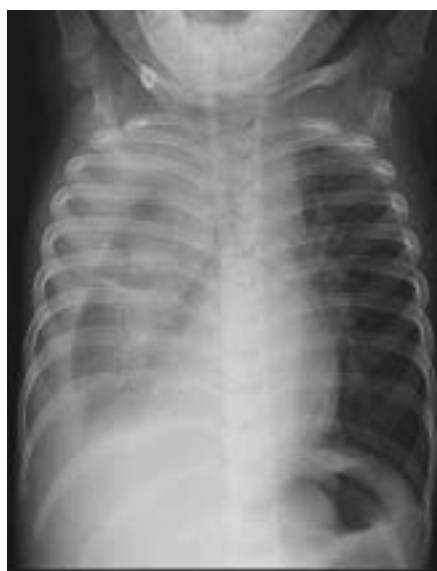

図7 胸部X線  
右胸水・無気肺を認める。

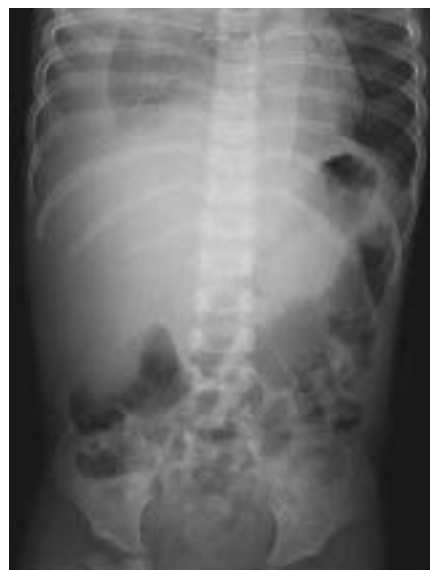

図8 胸腹部X線  
肝腫大を認める。

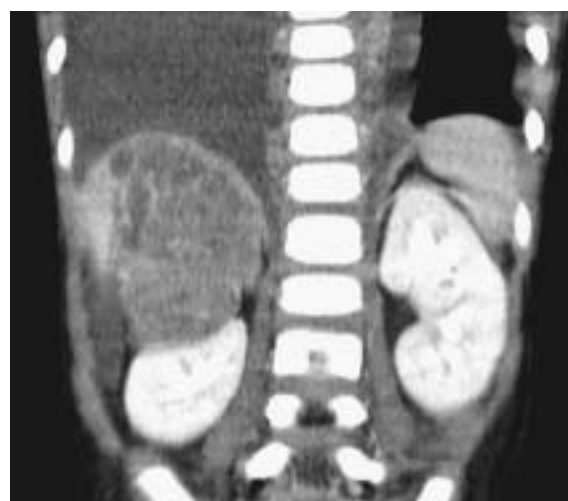

図9 腹部CT  
右副腎に不均一に造影される腫瘍を認める。

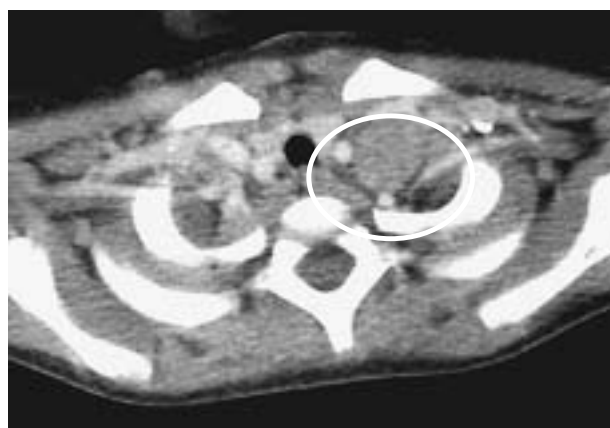


図10 胸部CT  
左鎖骨下リンパ節腫大を認める。

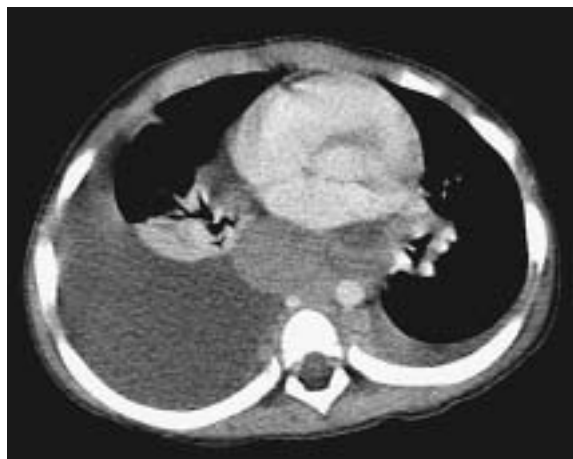

図11 胸部 CT  
右胸水・無気肺を認める。

### 考 察

神経芽腫は交感神経系に沿ってあらゆる部位に発生すると言われており、好発部位は副腎(40%)、腹部(25%)、胸部(15%)、頸部(5%)、骨盤(5%)等である。臨床症状は原発部位や転移の範囲により様々であるが腹部腫瘍、腹痛、便秘、眼窩周囲皮下出血、無痛皮下結節、発熱、体重減少、貧血などがある。

予後に影響する因子として病期、組織型、Nmyc 増幅の有無や診断時の年齢等(表3)がある。今回の症例においては2例とも病期4で、Nmycの増幅が確認されており、一般的には予後不良、無病3年生存率は20%以下と報告されている<sup>1)</sup>。一方、年齢のみで分類した5年生存率は診断時年齢1歳未満においては83%、1~4歳においては55%、5~9歳においては40%と言われている<sup>2)</sup>。

神経芽腫の早期発見の為にプライマリケア領域での診察が重要視されている。1985~2002年においてChildren's Hospital Oaklandで診断された腹部悪性腫瘍患者150例のうち16例(11%)は、一見健康そうな子どもが風邪症状などで受診した際に腹部診察で偶然みつかり、

表3 神経芽腫の生物学的特性と予後

生物学的因子	予後良好	予後中等度	予後不良
MYCN 増幅	なし	なし	あり
年齢	通常1歳6カ月未満	通常1歳6カ月以上	1~5歳
INSS 病期分類	1, 2, 4S	3, 4	3, 4
無病3年生存率	90%以上	30~50%	20%以下

それらの患者は平均生存率94%と概して予後良好であった<sup>3)</sup>。前述の様に、予後は診断時年齢だけでなく様々な因子に影響されるので、早期発見が直接予後改善に結びつくとは限らないが、腹部診察を日常診療のルーチンワークに取り入れる価値はあると考えられる。

### ま と め

腹部膨満感を呈した神経芽腫の2症例を経験した。いずれも腹部膨満感の他に、便秘、食欲低下など非特異的な症状にて来院しており、腹部診察が診断の鍵になった。日常診療における腹部診察の重要性が示唆された。

### 文 献

- 1) 家原知子, 檜山栄三, 米田充宏: 神経芽腫, 日本小児がん学会, 小児がん診療ガイドライン2011年版, 金原出版株式会社, 東京, 2011, p203-253.
- 2) Goodman MT, Gurney JG, Smith MA, et al: Sympathetic nervous system tumors, Ries LAG, Smith MA, Gurney JG et al(eds), Cancer Incidence and Survival among Children and Adolescents, National Cancer Institute, Bethesda, 1999, p65.
- 3) Golden CB, Feusner JH: Malignant abdominal masses in children: quick guide to evaluation and diagnosis. Pediatr Clin North Am, 2002; 49:1369-92.