

脳梗塞で発症した経過中狭窄部位が拡張に転じ bypass術を施行した内頸動脈C2部解離の1例

村元 恵美子、荻野 達也、大里 俊明、渡邊 健太郎、杉尾 啓徳、村橋 威夫、
福井 崇人、上山 憲司、安斉 公雄、中川原 譲二、中村 博彦
中村記念病院 脳神経外科、財団法人北海道脳神経疾患研究所

A Case of Dissecting Aneurysm of the Intracranial Internal Carotid Artery, Which Presented with Cerebral Infarction Followed by Aneurysmal Dilatation and Treated with Bypass Surgery

Emiko MURAMOTO, M.D., Tatsuya OGINO, M.D., Toshiaki OSATO, M.D., Kentaro WATANABE, M.D., Hironori SUGIO, M.D., Takeo MURAHASHI, M.D., Takahito FUKUI, M.D., Kenji KAMIYAMA M.D., Kimio ANZAI, M.D., Jyoji NAKAGAWARA M.D., and Hirohiko NAKAMURA, M.D.

Department of Neurosurgery, Nakamura Memorial Hospital, and Hokkaido Brain Research Foundation, Sapporo, Japan

Summary:

Dissecting aneurysms in the intracranial internal carotid artery are uncommon. In case of cerebral infarction, conservative therapy was commonly provided. We have successfully treated a case of dissecting aneurysm of the intracranial internal carotid artery, which presented with cerebral infarction followed by aneurysmal dilatation.

A 53-year-old female presented headache, left hemiparesis and dysarthria. MRI at onset showed a localized infarction in the right MCA territory. MRA and DSA revealed an irregularly severe stenotic lesion in the right ICA C2 portion. We determined that the patient suffered intracranial internal carotid artery dissection. Conservative therapy including Argatroban, Ozagrel, Aspirin, Clopidogrel and blood pressure control was provided and symptoms were improved. However, the follow-up angiography 1 month after admission revealed aneurysmal dilatation of C2 portion. Considering the risk of rupture, the patient underwent a ligation of ICA with high flow bypass. The post-operative course was uneventful.

Key words: dissecting aneurysm, internal carotid artery, bypass surgery

I. はじめに

頭蓋内動脈解離において、虚血発症例では保存的抗血栓療法が優先されるが¹⁻³⁾、経過中に破裂してクモ膜下出血をきたした症例報告も散見される^{3-17,24)}。今回、内頸動脈C2部解離による脳梗塞で発症したが、のちに動脈瘤様の拡張に転じたため、破裂防止目的に外科治療を施行した1例を経験したので報告する。

II. 症 例

症例: 53歳、女性。

既往歴、家族歴: 特記事項なし。

現病歴: 午前2時半、トイレで努責後に右側頭部痛が出現したのに続いて、左片麻痺、構音障害が出現し、当院へ救急搬送された。

入院時現症: 意識レベル; GCS 12 (E3V3M6)、血圧; 155/101mmHg、頭痛、便失禁あり。

NIHSS; 5/42 (左半側空間無視、構音障害、左不全片麻痺)。

画像所見: MRIでは右中大脳動脈領域に散在性に高信号を認めた (Fig. 1-a)。Perfusion MRIでは右中大脳領域に広範なMTT延長を認めた (Fig. 1-b)。MRAでは右内頸動脈C2に高度狭窄を認めた (Fig. 2 arrow)。発症時の頭痛症状からも解離を疑い、血管造影を施行した。血管造影では、右C2に解離を疑う高度狭窄を認めた (Fig. 3 arrow)。

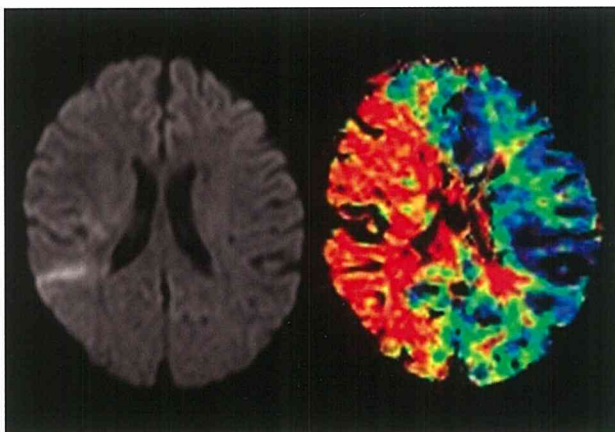


Fig. 1 入院時MRI
a. MRI拡散強調画像: 右中大脳動脈領域に散在性に淡い高信号を認める。
b. perfusion MRI: MTT: 右中大脳動脈領域に広範なMTTの延長を認める。

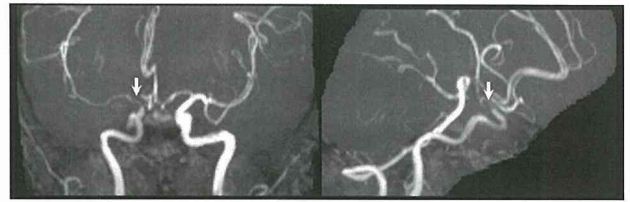


Fig. 2 入院時MRA
右内頸動脈C2 portionに不整形の高度狭窄を認める (arrow)。

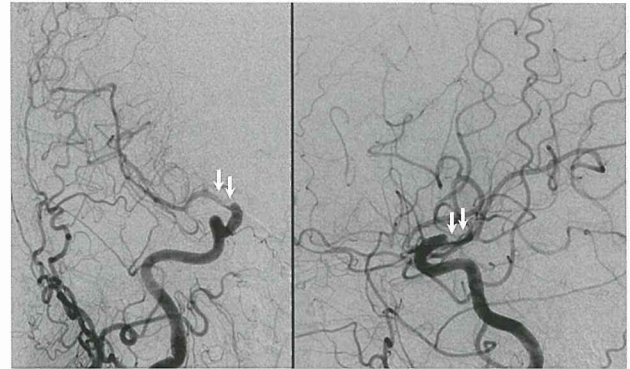


Fig. 3 入院時右総頸動脈造影
右内頸動脈C2 portionに解離を疑う高度狭窄を認める (arrow)。

III. 入院後経過

右内頸動脈解離による脳梗塞と診断し、抗血栓療法および血圧管理を施行した。抗血栓療法はアルガトロバン 60mg/dayを48時間持続点滴静注投与した後20mg/dayを

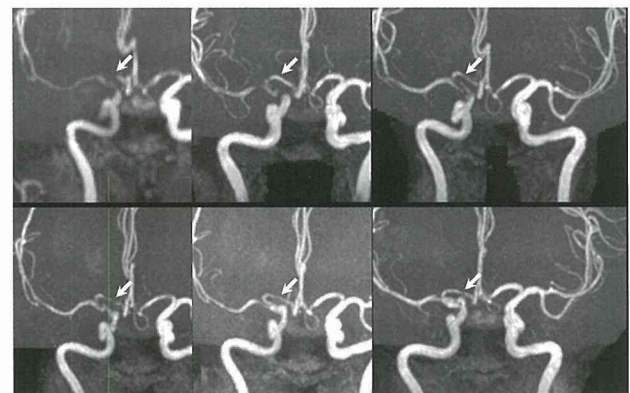


Fig. 4 MRAの推移
右C2の高度狭窄は改善傾向であったが、1ヶ月後には拡張に転じ2ヶ月後には瘤状に変化している。

5日間点滴静注し、その後オザグレル160mg/dayを1週間点滴静注した。経口薬はクロピドグレル75mg/dayとアスピリン100mg/dayの2剤を併用した。収縮期血圧は150mmHg以下に管理した。発症翌日には頭痛以外の神経症状は改善し、約1週間で頭痛も消失した。Follow-up MRAではC2の狭窄は徐々に改善したが、1か月後からむしろ拡張に転じた (Fig. 4)。脳血管造影でも動脈瘤様の拡張を認めた (Fig. 5) ため、破裂の危険を考え外科治療を予定した。

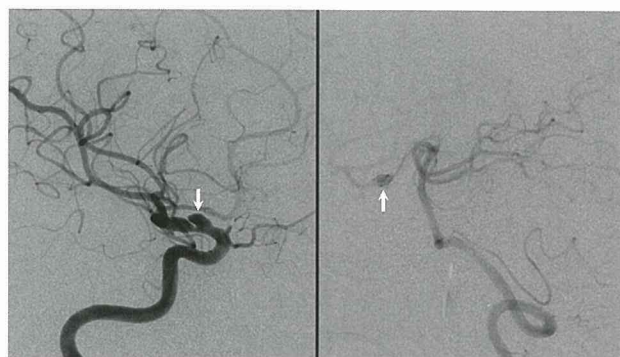


Fig. 5 血管造影 (発症後約1.5ヶ月)
右内頸動脈造影: 発症時狭窄していたC2解離部は瘤状に拡張している (arrow)。
右椎骨動脈造影: 動脈瘤は後交通動脈分岐部の近傍に位置する (arrow)。

IV. 手術と術後経過

Balloon occlusion test (BOT) では10分間の右内頸動脈閉塞中に、神経症状の出現はなく、前交通動脈、後交通動脈を介するcross flowを認めたが、血管造影上右大脳半球の循環遅延を認めた (Fig. 6-a)。また、閉塞時のIMP-SPECTでは安静時に比べ、右前頭葉の血流低下を認めた (Fig. 6-b arrow)。BOTの結果から、high flow bypassを併用し内頸動脈を遮断する方針とした。抗血小板薬は術前にはクロピドグレルのみ継続した。

手術: Radial artery graftによる右外頸動脈-右中大脳動脈M2 bypassおよび頭蓋内内頸動脈遮断を施行した。術中の所見は後交通動脈と前脈絡叢動脈の分岐部近傍に血管壁が赤く、壁が薄くなっている部位を認めた (Fig. 7-b arrow)。眼動脈分岐部遠位で内頸動脈を遮断した (Fig. 7-a, b)。術中血管造影にてgraftから中大脳動脈への良好な造影を確認した。

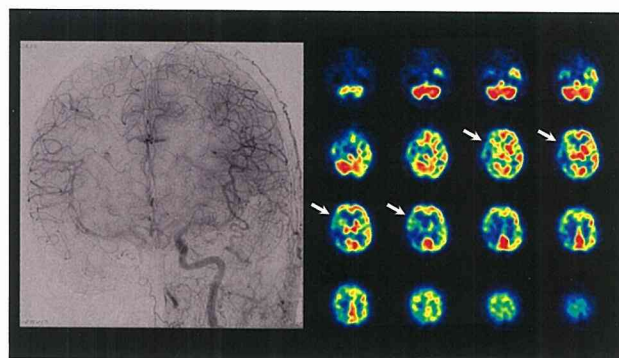


Fig. 6 BOT

- 右内頸動脈閉塞時左内頸動脈造影: cross flowはあるが右半球は循環遅延を認める。
- 右内頸動脈閉塞時IMP-SPECT: 右前頭葉の血流低下を認める (arrow)。

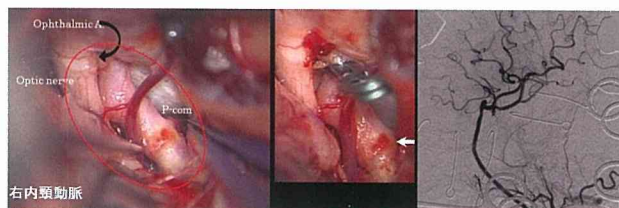


Fig. 7 術中所見

- 眼動脈分岐部遠位から後交通動脈 (P-com) 分岐部遠位に及ぶ解離性動脈瘤。
- 後交通動脈分岐部近傍の壁が赤く菲薄化した部位を示す (arrow)。眼動脈分岐部遠位にて右内頸動脈を遮断した。
- 術中造影にてgraftのpatencyを確認した。

術後、新たな脳梗塞の出現は認めず、術後経過順調で独歩退院した。

V. 考 察

狭窄・閉塞による虚血で発症し、その後クモ膜下出血をきたした頭蓋内動脈解離症例は、椎骨脳底動脈系で散見されるほか⁶⁻¹⁷⁾、内頸動脈系では前大脳動脈での報告がされている^{3-5,24)} (Table 1)。症例報告では死亡例も多く、生存例でも重篤な後遺症を残した症例も散見され、クモ膜下出血の合併は予後不良であった。剖検例では内膜・中膜間に亜急性期の壁内血腫があり、中膜・外膜間に新鮮な血腫が認められた^{18,25,26)}。内弾性板と中膜間に解離が進行すると、血腫が内腔を狭小化し狭窄を生じ (subintimal type)、外膜下に及ぶと拡張し破綻するとクモ膜下出血を起こす (subadvential type)。2009年の脳動

梗塞発症でクモ膜下出血を来した症例報告

症例報告	年齢/性	部位	SAH発症	治療	転帰
本田 1997	48歳/女	ACA	Day 30	Clipping	生存
有村 2007	55歳/男	ACA	Day 2	Trapping+Bypass	生存
Yamada 2003	55歳/男	ACA	Day 11	Trapping+減圧	死亡
西野 2005	41歳/男	ACA	Day 21	なし	死亡
Iwashita 2005	53歳/女	ACA	1 year	Trapping	生存
	31歳/男	VA-	Day 9	なし	死亡
横山 1984	63歳/男	BA	Day 7	なし	死亡
高松 1989	13歳/男	VA-	Day 2	Proximal clipping	生存
奥池 1990	58歳/男	BA	Day 4	なし	死亡
河田 1994	75歳/男	VA	Day 14	Proximal clipping	生存
稲垣 2000	45歳/男	VA-	Day 2	Proximal occulusion	生存
Tsutsumi 2000	57歳/女	BA	Day 11	Proximal clipping	生存
	72歳/男	VA	Day 14	なし	死亡
松重 2001	51歳/女	VA	51 months	Proximal occulusion	生存
小野 2005	45歳/男	VA		Proximal occulusion	生存
Naito 2002	66歳/男	VA	Day 12	Proximal occulusion +Bypass	死亡
小笠原 2002		VA-	Day 29		
		BA			

Table 1 梗塞発症でクモ膜下出血を来した症例報告

脈解離診療の手引きによると¹⁾、虚血発症例の治療に関するアンケート調査において、経過中のクモ膜下出血の併発は、全体の10.4%の施設で経験されていた。併発時期は、多くは脳虚血発症の7日以内の急性期に生じていたが、30日以降での併発も1.9%に認めた。62%の症例は何らかの抗血栓療法中にクモ膜下出血を併発していた。動脈解離部位では内頸動脈での報告はなかった (Table 2)。

虚血症例に対する治療に関するアンケート調査

・経過中のクモ膜下出血併発	
ー 全体の10.4%の施設で経験あり	
・併発時期:	
ー 1日以内	25%
ー 2~3日	22.7%
ー 4~7日	18.2%
ー 30日以降	1.9% (最長は5年後)
・抗血栓療法中:	
62%	
・動脈解離部位	
ー 椎骨脳底動脈	79.2%
ー 前大脳動脈	16.7%
ー 中大脳動脈	4.2%

(脳底動脈解離診療の手引き, 2009)

Table 2 虚血発症例に対する経過中のクモ膜下出血併発のアンケート調査

永田ら²⁾は、虚血発症の前大脳動脈解離が短期間で拡張し、破裂を予防するため、trapping及びbypass術を行い良好な経過が得られたと報告している。西野ら⁵⁾も拡張に転じた例で外科治療を行っていると報告している。外科治療に対する一定のコンセンサスは症例の少なさから得られていない¹⁾。頭蓋内内頸動脈例で破裂予防のための外科治療についての報告は、我々が渉猟した限り認

められなかった。

クモ膜下出血の原因となる内頸動脈前壁動脈瘤¹⁹⁾は、内頸動脈前壁動脈瘤はC1-C2部の上壁に血管分岐と関係なく発生する動脈瘤と定義され、内頸動脈の解離により生じているとする報告は少なくない²⁰⁻²²⁾。佐藤らの全国調査では、365例中の93例 (42%) が解離もしくは解離疑いと判定された²²⁾。

当症例では、脳梗塞で発症したが急性期は抗血栓療法及び血圧コントロールを行い速やかに症状の改善が得られた。その後1ヶ月頃から狭窄部位の拡張を認め、その後も拡張が増悪していたが、最長で発症5年後での破裂例もあることから、慢性期での破裂の危険についても十分注意が必要と考えられた。過去の報告からクモ膜下出血を合併すると、予後が悪く拡張への変化は解離が外膜へ進展した可能性が考えられ、破裂の危険があると考えられた。また年齢も比較的若く全身状態も良好であったことから、手術に伴う危険が比較的少なく、破裂予防のために根治的外科手術を行う方針とした。

Follow-upについては、画像所見の変化は解離の進展に伴い発症早期に多い傾向がある。非出血発症例では、発症3週以内の早期に動脈瘤形成または狭窄の進展が見られ、発症1ヶ月から3ヶ月は壁内血栓が器質化し安定化するため画像上改善が見られることが多い^{23,27-30)}。しかし経過中改善増悪を繰り返す例²³⁾や最長5年の経過で動脈瘤破裂を認めた症例¹⁾もあることから長期の経過観察が必要と考えられる。加藤ら³¹⁾は、MRI、MRA、血管造影を発症1-2ヶ月は繰り返し行い解離の進展の有無を観察する必要があり、6-7ヶ月でもfollow-upを行い、拡張が無くても1-2年は経過観察が必要と述べている。MRI、MRAでfollow-upを行い、解離の進展が疑われる場合には血管造影検査が必要と考えられる。Follow-up時に拡張を認めた症例に関しては、外科治療を考慮する必要があると思われる。

VI. 結 語

内頸動脈C2の高度狭窄による虚血で発症し、その後拡張に転じたため、破裂予防目的に外科治療を施行した1例を報告した。過去に内頸動脈での報告は認められなかったが、他の部位では虚血発症後にクモ膜下出血をきたした報告があり、慎重なfollow-upが求められると共に、動脈瘤様の拡張に転じた症例では出血をきたす可能

性を念頭に置く必要があると思われた。

文 献

- 1) 国立循環器病センター 内科脳血管部門編：脳動脈解離診療の手引き. 循環器病研究委託費18公-5 (SCADS-JAPAN)；脳血管解離の病態と治療法の開発（主任研究者：峰松一夫）．大阪，国立循環器病センター，2009.
- 2) 永田和哉，佐藤邦夫：前大脳動脈の解離性動脈瘤に対する手術. 脳卒中の外科，1996；24：80-84.
- 3) 本田直美，弓削龍雄，宮城潤ほか：前大脳動脈解離性動脈瘤の1手術例. 脳外誌，1997；6 (9)：634-638.
- 4) 有村公一，一ッ松勤，石堂克哉ほか：脳梗塞で発症し経過中クモ膜下出血をきたした非外傷性前大脳動脈解離の1手術例: trapping and bypass. 脳外誌，2007；16 (11)：863-867.
- 5) 西野晶子，鈴木一郎，佐々木啓吾ほか：非出血性脳血管解離症例の病態と治療方針-自験68例での検討-. 脳卒中の外科，2005；33：414-421.
- 6) 高松和弘，大田祥子，滝沢貴昭ほか：脳幹梗塞で発症しクモ膜下出血で死亡した椎骨脳底動脈解離性動脈瘤の2例. 広島医学，1989；42：692-697.
- 7) 横山元晴，栗田勇，山下三成ほか：椎骨動脈解離性動脈瘤の1剖検例. Neurol Med Chir (Tokyo)，1984；24：343-348.
- 8) 奥地一夫，渡辺安晴，平松謙一郎ほか：Wallenberg症候群の原因としての椎骨動脈解離性動脈瘤. 脳神経外科，1990；18：721-727.
- 9) Yamada S, Nakane M, Aoki M, et al: Dissecting aneurysm of anterior cerebral artery with severe subarachnoid hemorrhage during treatment for cerebral infarction. Internal Medicine, 2003；42：433-435.
- 10) 河田幸波，目黒俊成，萬代真哉ほか：脳幹梗塞にて発症，くも膜下出血をきたした椎骨脳底動脈解離性動脈瘤の1例. 脳卒中の外科，1994；22：485-489.
- 11) 稲垣徹，斎藤孝次，平野亮ほか：虚血発症後14日目にクモ膜下出血を来した椎骨動脈解離性病変の1例. 脳神経外科，2000；28：997-1002.
- 12) Tsutsumi M, Kawano T, Kawaguchi T, et al: Dissecting aneurysm of the vertebral artery causing subarachnoid hemorrhage after non-hemorrhagic infarction. Case report. Neurol Med Chir (Tokyo)，2000；40：628-631.
- 13) 松重俊憲，栗栖薫，有田和徳ほか：虚血症状で発症し，その後クモ膜下出血をきたした椎骨動脈解離性動脈瘤の1例. 脳外誌，2001；11：682-687.
- 14) 小野純一，平井伸治，芹沢徹ほか：椎骨脳底動脈系の非出血性解離性動脈病変の治療方針. 脳卒中の外科，2005；33：20-25.
- 15) Naito I, Iwai T, Sasaki T: Management of intracranial vertebral artery dissections initially presenting without subarachnoid hemorrhage. Neurosurgery，2002；51：930-938.
- 16) 小笠原貞信，川口務，平田勝俊ほか：特異な経過を辿った椎骨動脈解離の1例. 脳卒中の外科，2002；30：471-475.
- 17) 吉河学史，河本俊介，大野博康ほか：脳血管撮影状改善傾向をみたにもかかわらずくも膜下出血を来した虚血発症椎骨・脳底動脈解離の1例. 脳神経外科，2003；31 (7)：803-809.
- 18) 遠藤俊郎，扇一恒章，野村耕章ほか：クモ膜下出血で発症した椎骨脳底動脈解離性動脈瘤の病理所見とその特異性—5剖検例よりの検討—. 脳卒中の外科，1993；21：377-383.
- 19) Nakagawa F, Kobayashi S, Takemae T, et al: Aneurysms protruding from the dorsal wall of the internal carotid artery. J Neurosurg，1986；65：303-308.
- 20) 佐藤章，中村弘，小滝勝ほか：内頸動脈のHigh risk動脈瘤；dorsal IC aneurysmについて. 脳卒中の外科，1993；21：467-472.
- 21) 佐藤章，大里克信，中村弘ほか：内頸動脈背側動脈瘤とは何か？ - 臨床及び病理所見と、治療上の問題点. The Mt.Fuji Workshop on CVD，1993；11：101-107.
- 22) 佐藤章，本郷一博，杉山達也ほか：内頸動脈「背側型」動脈瘤全国調査結果の解析 - Part 2: 出血例における治療を中心に -. 脳卒中の外科，2006；34：372-376.
- 23) 中溝玲，吉川雄一郎，井上亨ほか：椎骨脳底動脈を除く非出血発症頭蓋内動脈解離の画像所見の経時的変化と治療成績の検討. 脳外誌，2009；18 (1)：44-55.
- 24) Iwashita T, Kitazawa K, Koyama J, et al: A saccular-like aneurysm of the anterior cerebral artery that developed 2 years after an ischemic event. Surg Neurol，2005；64：538-541.
- 25) Berger MS, Wilson CB: Intracranial dissecting

- aneurysms of posterior circulation: Report of six cases and review of the literature. J Neurosurg, 1984; 61: 882-894.
- 26) Yonas H, Agamanolis D, Takaoka Y, et al: Dissecting intracranial aneurysms: Surg Neurol, 1977; 8: 407-415.
- 27) Sasaki O, Koike T, Takeuchi S, et al: Serial angiography in a spontaneous dissecting anterior cerebral artery aneurysm. Surg Neurol, 1991; 36: 49-53.
- 28) Kidooka M, Okada T, Sonobe M, et al: Dissecting aneurysm of the anterior cerebral artery: Report of two cases. Surg Neurol, 1992; 39: 53-57.
- 29) Kitanaka C, Tanaki J, Kuwahara M, et al: Nonsurgical treatment of unruptured intracranial vertebral artery dissection with serial follow-up angiography. J Neurosurg, 1994; 80: 667-674.
- 30) Koyama S, Kotani A, Sasaki J: Spontaneous dissecting aneurysm of the anterior cerebral artery: Report of two cases. Surg Neurol, 1996; 46: 55-61.
- 31) Nakagawa K, Touho H, Morisako T, et al: Long-term follow-up study of unruptured vertebral artery dissection: Clinical outcomes and serial angiographic findings. J Neurosurg, 2000; 93: 19-25.
- 31) 加藤祥一, 米田浩, 石原秀行ほか: 非出血発症の解離性動脈瘤における臨床症状, 画像の長期観察における検討. 脳卒中の外科, 2005; 33: 193-199.