

視神経に再発したmultifocal germinomaの1例

鈴木 聡¹、伊東民雄¹、本庄華織¹、尾崎義丸¹、佐々木雄彦¹、
佐々木昌子²、兒玉章宏³、大黒 浩³、中村博彦¹

¹中村記念病院 脳神経外科、²中村記念病院 眼科、³札幌医科大学 眼科、^{1,2}財団法人北海道脳神経疾患研究所

Multifocal Germinoma Relapsing in the Optic Nerve: A Case Report

Satoshi SUZUKI, M.D.¹, Tamio ITO, M.D.¹, Kaori Honjo, M.D.¹, Yoshimaru OZAKI, M.D.¹, Takehiko SASAKI, M.D.¹, Masako SASAKI, M.D.², Akihiro KODAMA, M.D.³, Hiroshi OHGURO, M.D.³, and Hirohiko NAKAMURA, M.D.¹

¹Department of Neurosurgery, Nakamura Memorial Hospital, ²Department of Ophthalmology, Nakamura Memorial Hospital, ³Department of Ophthalmology, Sapporo Medical University, ^{1,2}Hokkaido Brain Research Foundation, Sapporo, Japan

Summary:

The late recurrence of the germinoma is often caused in a cerebral ventricle wall and subarachnoid cavity in the form of dissemination. This report presents a case of recurrent germinoma seeding in the optic nerve 6 years after undergoing the initial treatment.

A 37 years old man complained of general fatigue and excessive thirst. He was admitted to the hospital on January 17th, 2002. Magnetic resonance imaging (MRI) with gadolinium showed multiple enhanced mass lesion in the optic chiasma, the hypothalamus, the wall of the lateral ventricles. He had a defect in the temporal visual field on both sides, a condition called bitemporal hemianopia. Laboratory work-up revealed panhypopituitarism (central diabetes insipidus, hypothyroidism, low prolactin, gonadotrophin, and adrenocorticotrophic hormone levels). An endoscopic biopsy specimens from lateral ventricles provided a histologic diagnosis of germinoma on February 1st, 2002. Levels of α -fetoprotein (AFP) and β -human chorionic gonadotropin (β -HCG) were normal in serum. According to the intracranial germinoma treatment guideline for the Intermediate Prognostic Group, six cycles of a three-drug regimen of ifosfamide, cisplatin, and etoposide and then by whole-ventricle radiation at 24Gy/12F were performed, resulting in complete response (CR) of the germinoma.

Five years and eleven months after treatment, he complained of progressive left visual loss. Dissemination of left optic nerve was detected by MRI. The β -HCG levels in serum had elevated to 23.6 IU/l. A three-drug regimen of ifosfamide, cisplatin, and etoposide was administered. After chemotherapy, irradiation to the whole-brain at 24Gy/12F, to the both optic nerves at 10Gy/5F, to the whole-spine at 27Gy/15F were delivered. The lesion was not detected by MRI, but left visual loss remained.

Several case reports described the late seeding of the germinoma in the optic nerves. These relapse region were not included in the primary radiation field. So, whole brain radiation therapy as initial therapy may be needed for multifocal germinoma classified as Intermediate Prognostic Group.

Key words: germinoma, Intermediate Prognostic Group, whole brain radiation therapy

はじめに

胚細胞腫の遅発性再発は、脳室壁やくも膜下腔に dissemination の形で生じることが多い。今回我々は multifocal germinoma の診断で初回治療後6年目に視神経に再発した1例を経験したので報告する。Germinoma の視神経への再発は文献上で数例みられており、今回のような multifocal germinoma に対する治療法について考察する。

症 例

症例は37才、男性。

2002.1.17 全身倦怠感、口渴を主訴に入院。神経学的には両耳側半盲パターンを認め、検査所見では汎下垂体機能低下および尿崩症を認めた。腫瘍マーカー (AFP, HCG) はいずれも正常値であった。治療開始前のGd造影MRIでは視交差・第三脳室・視床下部・側脳室壁に多発性にエンハンスされる病変を認めた (Fig. 1)。2002.2.1 神経内視鏡により側脳室内腫瘍の生検術を行った。病理診断はgerminomaであった。

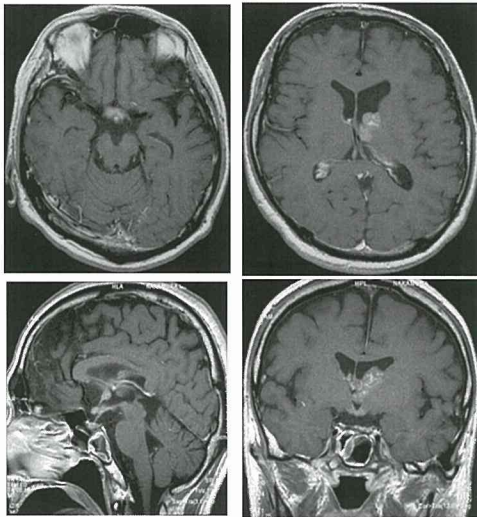


Fig. 1 Gd造影MRI (初期治療開始前)
視交差・第三脳室・視床下部・側脳室壁に多発性にエンハンスされる病変を認めた。

本症例は、厚生労働省がん研究助成金による多施設共同臨床試験の治療分類のintermediate group (extensive/multifocal pure germinoma) に該当すると考えられた。Intermediate groupの治療方針に準じ、計6クルールのICE療

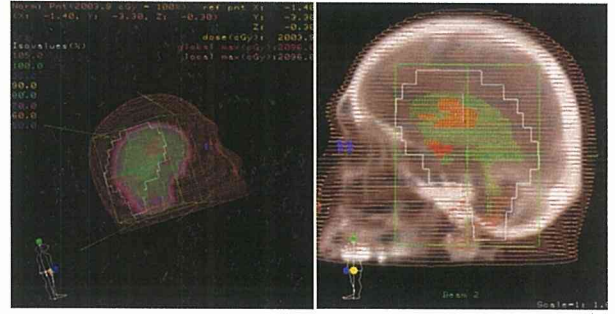


Fig. 2 全脳室照射の照射野
対向2門、24Gy/12f24Gyの拡大局所照射を行った。

法と全脳室を含む24Gyの拡大局所照射を行った (Fig. 2)。以上の治療の結果、Gd造影MRIでは視交差・視床下部・側脳室壁に多発性にエンハンスされた病変は消失を認め、CRとなった (Fig. 3)。

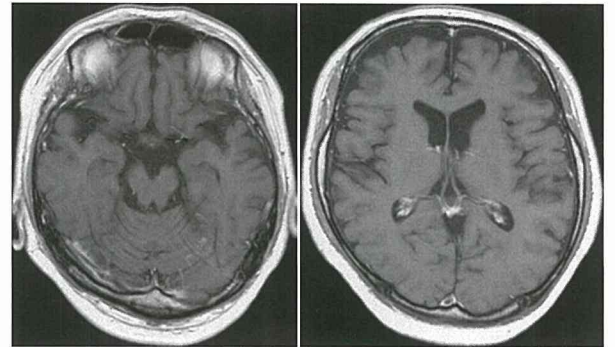


Fig. 3 Gd造影MRI (初期治療開始後)
視交差・視床下部・側脳室壁に多発性にエンハンスされた病変は消失を認め、CRとなった。

その後6年間は再発なく順調に経過していたが、2008.1.2より左視力低下を自覚。2008.1.28 当院眼科受診時の視力は右: 0.5×-12.0D=cyl-1.0D Ax180°、左: 手動弁であった。眼底所見では左視神経乳頭辺縁不整、左網膜動静脈の拡張・蛇行を認め、視神経炎と診断 (Fig. 4)。ソルメドロール1000mg/day、3日間投与を1クールとす

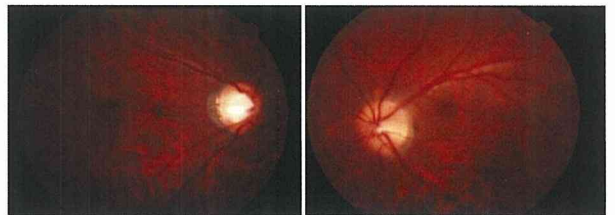


Fig. 4 眼底所見 (初期治療後5年11ヶ月後)
左視神経乳頭辺縁不整、左網膜動静脈の拡張・蛇行を認め、視神経炎と診断。

る2クルのステロイドパルス療法を施行された。この段階ではGd造影MRIで再発なしと判断していたが、retrospectiveに見ると左視神経にわずかにGd造影を受ける病変を認めた (Fig. 5)。ステロイドパルス療法では視

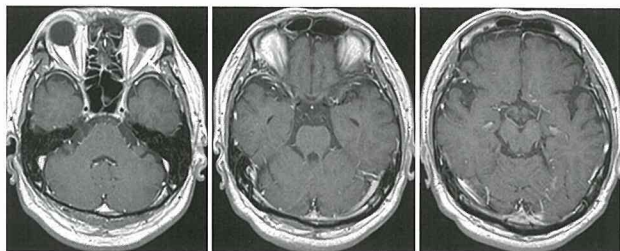


Fig. 5 Gd造影MRI (初期治療後5年11ヶ月後)
左視神経にわずかにGd造影を受ける病変を認めた。

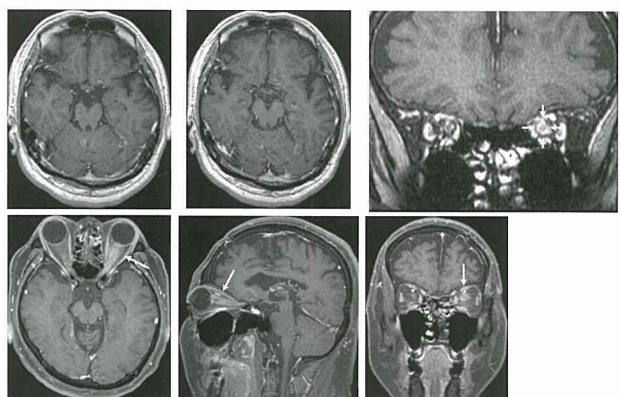


Fig. 6 Gd造影MRI (初期治療後6年3ヶ月後)
Gd造影MRIではリング状の造影を受ける左球後視神経の腫大が認められた。
上段: 脂肪抑制法併用、下段: 脂肪抑制法

力の改善はみられず。Gd造影MRIではリング状の造影を受ける左球後視神経の腫大が認められた (Fig. 6)。また、2008.4.16 眼底所見では、左視神経乳頭辺縁不整、左網膜動静脈の拡張・蛇行などの増殖性所見がみられた (Fig. 7)。血清HCGも23.6 IU/lと上昇。この時点でgerminomaの左視神経への再発と診断。再発までの期間は5年11ヶ月であった。再発後の治療として、ICE療法3クルの後、24Gyの全脳照射、10Gyの両側視神経照射、27Gy全脊髄照射を追加。Gd造影MRI (脂肪抑制法併用) では、左球後視神経の病変は消失し、CRとなった (Fig. 8)。血中AFP, HCGは正常値となった。

2008.5.13の眼底所見では左視神経乳頭の浮腫および腫脹は軽減したが (Fig. 9)、視力改善は認められなかった。

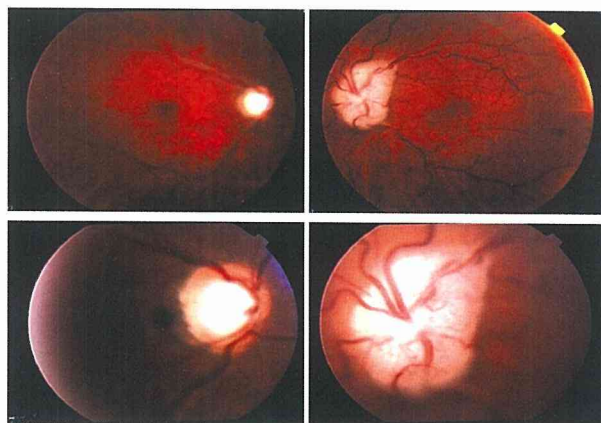


Fig. 7 眼底所見 (初期治療後6年3ヶ月後)
左視神経乳頭辺縁不整、左網膜動静脈の拡張・蛇行などの増殖性所見がみられた。

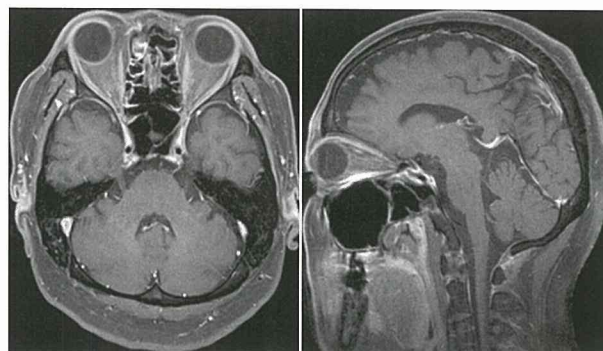


Fig. 8 Gd造影MRI (脂肪抑制法併用: 再治療後)
左球後視神経の病変は消失し、CRとなった。

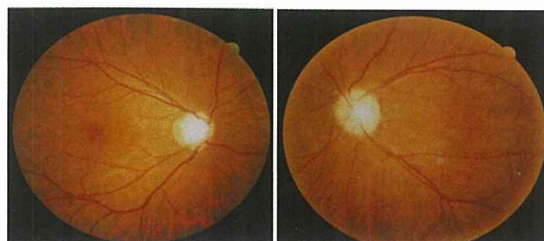


Fig. 9 眼底所見 (再治療後)
左視神経乳頭の浮腫および腫脹は軽減。

考 察

初回治療後のgerminoma再発頻度については約10%ともそれ以上とも言われている。北海道大学・澤村らの再発germinoma 25症例の報告¹⁾は、初回の腫瘍部位はPineal; 8例、Super sellar; 5例、Hypothalamus; 3例、Basal ganglia; 3例、multiple; 6例であり、視神経への再

発例はなかった。初回再発までの期間中央値は50ヶ月(6~230ヶ月)であり、経過観察は10年以上必要であると結論付けている。頭蓋内再発は19例あり、うち13例は照射野外再発であった。また、6例で脊髄再発がみられている。全例でSalvage therapyが行われているが、放射線療法のみ行われた11例のうち7例は死亡。残り4例はCRであった。化学療法のみ行われた1例は死亡している。化学療法後に放射線療法が行われた13例についてはすべてCRで経過している。この報告の結論として、Salvage therapyはplatinum-basedの化学療法に加え、広い照射野で低線量の放射線療法を行う事が効果的としている。

Jensenらの報告²⁾も、化学療法後に放射線療法が行われた28例のうち、局所照射が行われた17症例のうち4症例で再発が認められているが、頭蓋脊髄照射が行われた10症例では再発は認められておらず、澤村らと同様の結論となっている。

初回治療として頭蓋脊髄照射のみ施行したgerminoma 81症例の報告³⁾は、初回の腫瘍部位はPineal; 20例、Neurohypophyseal; 24例、Thalamus or basal ganglia; 12例、multiple; 25例であったが、視神経への再発例はなかった。頭蓋内再発は5例あり、うち4例は照射野外再発であった。この報告では、頭蓋脊髄照射の照射線量は原発部位に対しては39.3Gyまで、脊髄に対しては19.5Gyまで減量が可能と述べられている。但し初回治療後にNeurohypophysealの18症例とmultipleの18症例でホルモン補充療法を要している。

Germinomaの視神経への再発は文献上で3例報告があり^{4,5)}うち2例はSalvage therapyとして全脳照射が行われているが、視力低下は残存している。

以上の報告ならびに本症例の経過を踏まえると、multifocal germinomaに対する初回治療として、全脳室照射のみでは不十分な可能性があると考えられた。

結 語

我々はmultifocal germinomaの診断で、初回治療後6年目に視神経に再発した1例を経験した。本症例では照射野外である視神経に再発がみられており、multifocal germinomaに対する初回治療は、全脳室照射のみでは不十分な可能性があると考えられた。本論文では、multifocal germinoma再発時のsalvage therapyとして、platinum-basedの化学療法に加え、低線量の全脳・全脊髄照射が

必要であることを報告した。

本論文の要旨は第63回脳神経外科学会北海道支部会(2009年3月,札幌)で発表した。

文 献

- 1) Kamoshima Y, Sawamura Y, Ikeda J, et al: Late recurrence and salvage therapy of CNS germinomas. *J Neurooncol*, 2008; 90: 205-211.
- 2) Jensen AW, Issa Laack NN, Buckner JC, et al: Long-term follow-up of dose-adapted and reduced-field radiotherapy with or without chemotherapy for central nervous system germinoma. *Int J Radiat Oncol Biol Phys*, 2009 (in press).
- 3) Cho J, Choi J, Kim D, et al: Low-dose craniospinal irradiation as a definitive treatment for intracranial germinoma. *Radiother Oncol*, 2009; 91: 75-79.
- 4) Nakajima T, Kumabe T, Jokura H, et al: Recurrent germinoma in the optic nerve: report of two cases. *Neurosurgery*, 2001; 48 (1): 214-218.
- 5) Pereira LS, Green AJ, Hwang TN, et al: Suprasellar germinoma and late perioptic seeding. *Eur J Ophthalmol*. 2008; 18 (1): 159-161.