内視鏡的に切除した腫瘍径 7 mm の食道 fibrovascular polyp の 1 例

市立室蘭総合病院　消化器内科
村上佳世　田中浩紀
川上賢太郎　内藤崇史
小野寺　馨　佐藤修司
清水晴夫　金戸宏行
近藤哲夫
市立室蘭総合病院　耳鼻咽喉科
朝倉光司
市立室蘭総合病院　臨床検査科
小西康宏　今　信一郎
市立室蘭総合病院　麻酔科
西川幸喜
市立室蘭総合病院　臨床研修医
井川沙耶香　鈴木洋祐
久次雄三　柾木喜晴

要　旨

症例は、55 歳、女性。2008 年 10 月頃より嚥下時不快感を自覚し、頚部食道造影検査を施行。頚部食道左側に可動性を有する径 10 mm 大の腫瘤性病変を認めた。頚部造影 CT 所見では頚部食道内腔に強い造影効果を示し、気管を圧排する径 10 mm 大の腫瘤を認めた。上部消化管内視鏡検査では、切歯列より 16 cm の頚部食道に径 7 mm の有茎性隆起性病変を認めた。生検では毛細血管性血管腫が疑われ、経過観察としたが、嚥下時不快感の訴えが強いため、内視鏡的粘膜切除術を施行した。腫瘍は正常な重層扁平上皮で覆われ、一部に毛細血管の増生を認めた。脂肪組織がわずかに含まれ、炎症細胞浸潤を伴う豊富な線維組織を認め、食道 fibrovascular polyp と診断した。切除後、嚥下時不快感は改善し、現在も再発を認めていない。

キーワード

食道 fibrovascular polyp、良性腫瘍、内視鏡的粘膜切除術

諸　言

食道 fibrovascular polyp（以下 FVP）は、上部食道に好発する比較的稀な食道非上皮性良性腫瘍である。10 cm 以上の巨大ポリープとして発見されるものが多く、径 1 cm 以下で発見し治療し得たとする報告は少ない。今回我々は、内視鏡的に切除した腫瘍径 7 mm の食道 FVP の 1 例を経験したので報告する。

症　例

症例：55 歳、女性

主訴：嚥下時不快感

既往歴：子宮筋腫摘出術（48 歳時）、慢性蕁麻疹（51 歳時より）

家族歴：特記事項なし

現病歴：2008 年 10 月頃より嚥下時不快感を自覚し、当院耳鼻咽喉科を受診。プロトンポンプ阻害剤などで保存的に治療されていたが改善しないため、同年 12 月頚部食道造影を施行。頚部食道に腫瘤性病変を疑われたため、精査目的に 12 月 10 日当科紹介受診となった。

現症：身長 149 cm、体重 66.4 kg、体温 36.0 度、血圧 136/80 mmHg、脈拍 80/分、整。心肺は打聴診上異常なし。腹部は平坦、軟で、圧痛は認めず。表在リンパ節を触知せず。

入院時検査所見：特記すべき異常所見を認めなかった。

頚部食道造影検査：頚部食道左側に可動性を有する径 10 mm 大の腫瘤性病変を認めた（図 1）。

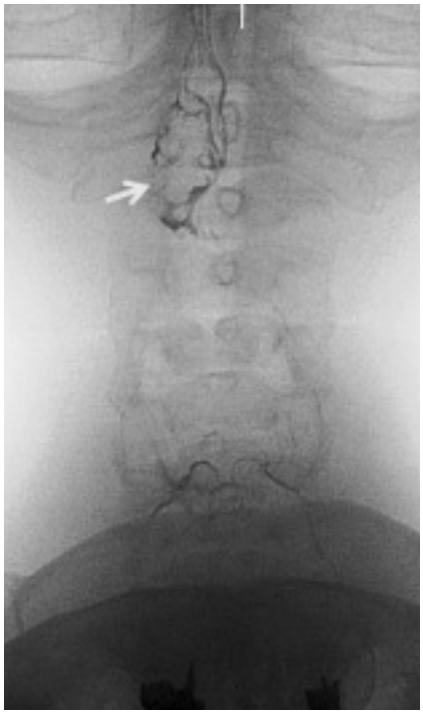

図１　頚部食道造影検査
頚部食道左側に可動性を有する腫瘤性病変を認める。

頚部造影 CT 所見：頚部食道内腔に強い造影効果を示し、気管を圧排する径 10 mm 大の腫瘤を認めた（図２）。

上部消化管内視鏡検査：切歯列より 16 cm の頚部食道に径 7 mm の有茎性隆起性病変を認めた。血管拡張を伴い、発赤調・表面結節状であった。（図 3 ab）。ヨード染色では不染を認めず（図 3 c）、NBI（narrow band imaging）による観察では、血管拡張を認め、異型血管は認めなかった（図 3 d）。生検では悪性所見は認めず、血管の増生を認めたため、毛細血管性血管腫が疑われた。なお、食道入口部の病変のため観察が困難であり、詳細な観察は全身麻酔下で施行した。

食道非上皮性良性腫瘍と考え経過観察としたが、嚥下時不快感の訴えが強いため、2009 年 3 月、全身麻酔下に内視鏡的粘膜切除術を施行した。スネアにて一括切除可能であり、合併症は認めなかった。

病理組織所見：腫瘍は正常な重層扁平上皮で覆われ、腫瘍の一部に毛細血管の増生を認めた。脂肪組織がわずかに含まれ、炎症細胞浸潤を伴う豊富な線維組織を認めた。以上の所見より、食道 FVP と診断した（図 4 abc）。

術後経過：出血、穿孔などの合併症は認めず、遺残は認めなかった。切除後、嚥下時不快感は改善し、現在も再発を認めていない。

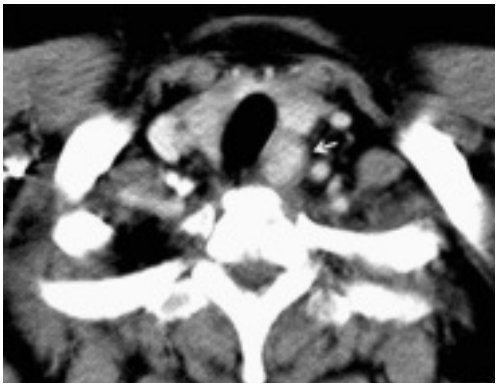

図２　頚部造影 CT
頚部食道内腔に強い造影効果を示し、気管を圧排する腫瘤を認める。

考　　察

食道良性腫瘍の頻度は全食道腫瘍の 1.2％と非常に低率である[1]。さらに、食道良性腫瘍はその局在により、intramural-extramucosal tumor と intraluminal-mucosal tumor に分類されるが、前者には平滑筋腫、神経線維腫、脂肪腫、血管腫などが含まれ、後者の代表的な疾患が FVP である[2]。FVP の定義は、「食道内腔に突出した有茎性腫瘍のうち、その表面が重層扁平上皮に覆われ、腫瘍の主体は粘膜下の線維組織および血管であり、ときに少量の脂肪組織を含むこともある。」とした Stout らの報告が最初である[3]。その後、1990 年に World Health Organization（WHO）により定義が改められ、「組織学的に線維組織、脂肪組織、血管構造の 3 組織が混在し、正常の食道扁平上皮で覆われており、同一組織内でも構成している組織成分が異なっているもの。」とされた[4]。現在では、この WHO の定義により、lipoma や fibloma を含め線維組織、脂肪組織、血管構造が混在するものは全て FVP と総称されるようになっている。自験例は脂肪組織には乏しいものの、血管構造と豊富な線維組織を認め、Stout らの定義、WHO の定義のいずれも満たすことから FVP の診断には矛盾しないものと考えられた。

我々が医学中央雑誌（1983 年～2009 年）にて検索し得た範囲内において、腫瘍発生部位と腫瘍径の明確であったものに限ると、本邦における FVP の報告例は自験例を含め 20 例のみであった（表１）[5)−21)]。発症の平均年齢は 51.5 歳で、男性に多く（65％）、上部食道に発生したものが 75％を占めた。半数以上が 10 cm を越える巨大腫瘍として報告されており、本疾患の特徴と考えられている。自験例のごとく、腫瘍径 1 cm 以下で発見された報告は上部食道においては 2 例のみであり、自験例は、上部食道に発生した FVP を早期発見できた稀な症例であった

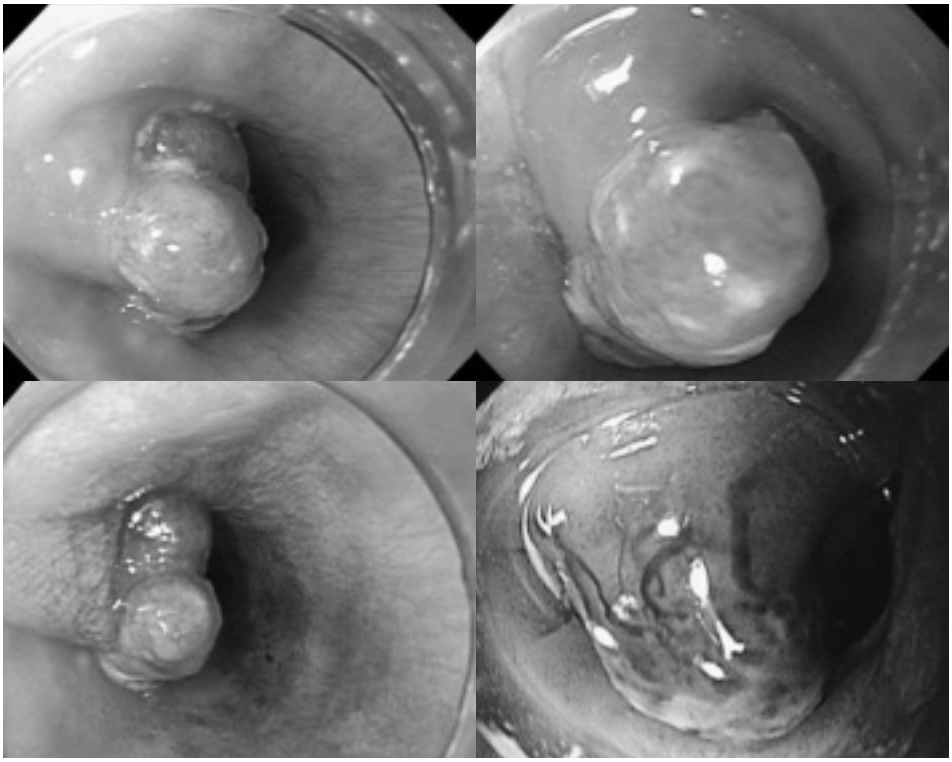

3a　3b
3c　3d

図 3　上部消化管内視鏡検査
図 3 a、b　通常観察像　図 3 b ヨード染色像　図 3 d　NBI 観察像

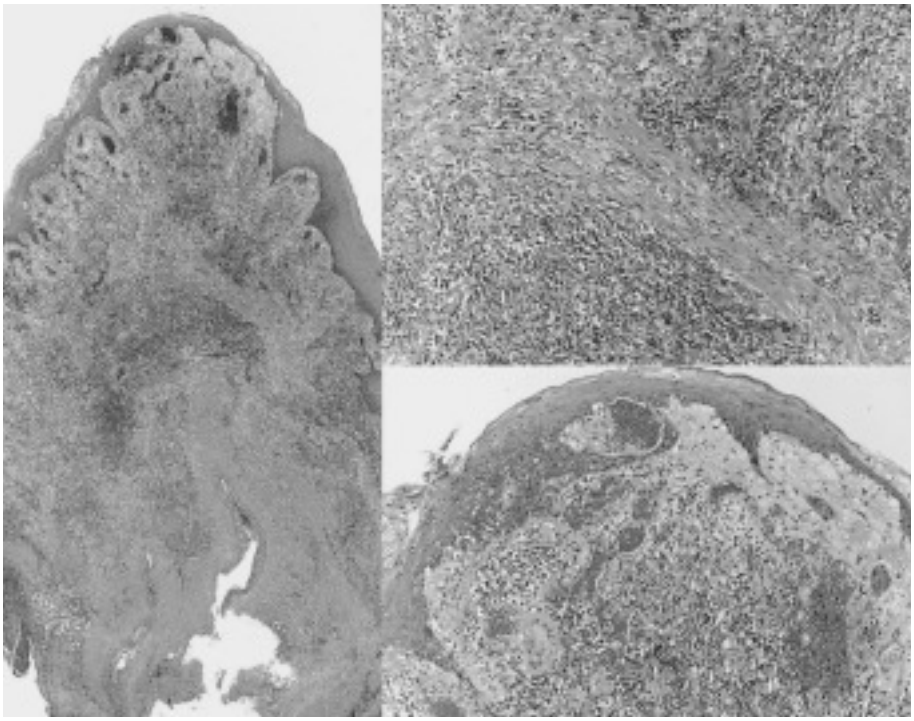

4a　4b
4c

図 4　病理組織学的所見（HE）
図 4 a　ルーペ像（×10）　図 4 bc　強拡像（×40）
腫瘍は正常な重層扁平上皮で覆われ、腫瘍の一部に毛細血管の増生を認めた。脂肪組織がわずかに含まれ、炎症細胞浸潤を伴う豊富な線維組織を認め、食道 fibrovascular polyp と診断した。

表1　食道 fibrovascular polyp の本邦報告例

症例	報告者	報告年	年齢	性別	発生部位	大きさ(mm)
1	星加[5]	1985	35	男	下部食道	6
2	星加[5]	1985	56	男	下部食道	3
3	西村[6]	1987	52	男	上部食道	180
4	藤本[7]	1989	66	男	下部食道	7
5	藤本[7]	1989	25	男	下部食道	6
6	山崎[8]	1990	45	女	上部食道	6
7	竹馬[9]	1993	33	男	上部食道	172×97
8	梅原[11]	1995	43	男	上部食道	160×40
9	竹内[12]	1995	43	男	上部食道	150×52
10	坂井[13]	2001	45	男	上部食道	140×40
11	重戸[14]	2004	53	女	上部食道	120×25
12	戸塚[15]	2004	71	女	上部食道	30
13	生方[16]	2005	74	男	上部食道	90×35
14	金本[17]	2005	69	男	上部食道	220×90
15	Kamiyama[18]	2005	52	女	上部食道	240×66
16	柴原[19]	2005	54	男	上部食道	120×15
17	鈴川[20]	2006	44	女	下咽頭	170×40
18	新田[21]	2007	55	男	上部食道	200×60
19	山本[22]	2007	59	女	上部食道	24×9
20	自験例	2010	55	女	上部食道	7

と考えられる。

FVP の主な自覚症状は、長期にわたる進行性の嚥下障害、腫瘍からの出血による下血、異物感、心窩部痛、胸やけなどと報告されている[22),23)]。腫瘍の喉頭への吐出により窒息をきたした例もあり[24)]、良性腫瘍であるが治療が必要な疾患であると認識されている。腫瘍が巨大であることから外科的治療が選択された例が多く、一部には開胸術などの高侵襲な治療が施行された症例も散見される[9),11)]。自験例は、嚥下時の不快感が強いため治療適応と判断したが、安全に内視鏡治療が可能であった。また、本邦報告例の検討からは、内視鏡治療が施行された FVP を 8 例認め[5),7),8),19),22)]、その平均径は 22.4 mm であった。この結果から、本疾患を 2 cm 以内に診断することが内視鏡治療適応の指標の一つになるものと考えられる。

FVP が食道上部に茎部を有し、正常粘膜に覆われているという特徴から、内視鏡観察が困難であることが指摘されており[23)]、さらに巨大化したものでは全体像の把握が困難であることから、本疾患の診断には内視鏡のみならず、食道造影検査や CT・MRI 等を併用することが推奨されている[13),16)]。自験例においても、通常内視鏡による病変の詳細な観察は困難であったが、食道嚥下造影によりその局在、大きさの情報が的確に得られ、早期発見および治療方針の選択に有用であった。さらに、頚部造影 CT においても腫瘍は明瞭に描出され、血管構造を含む本疾患の検出には頚部造影 CT が有用である可能性が示唆された。

FVP が巨大化する機序としては、腫瘍の粘膜下の成分が疎な組織であり、食道の活発な蠕動運動や嚥下運動の関与を受けやすいためと推察されているが[3)]、その自然史や発生母地、巨大化の詳細な機序は全く明らかにされていない。また、巨大化するもので悪性化を認めたとする症例が海外から 1 例報告されているが[3)]、近年そのような報告は無く、本疾患の malignant potential については懐疑的である。

結　　語

内視鏡的に切除した腫瘍径 7 mm の食道 fibrovascular polyp の 1 例を経験した。内視鏡による食道病変のスクリーニングにおいては、本疾患の存在も念頭におき、食道造影検査や造影 CT を組み合わせることが、FVP の早期診断および早期治療に重要であるものと考えられた。

文　　献

1）Suzuki H, Nagayo T: Primary tumors of the esophagus other than squamous cell carcinoma. Int Adv Surg Oncol 3: 73-109, 1980.

2）Patel J, Kieffer RW, Martin M, Avant GR: Giant fibrovascular polyp of the esophagus. Gastroenterology 87: 953-956, 1984.

3）Stout AP, Latters R: Tumors of the esophagus. Edited by. In Atlas of tumor pathology, Fascicle 20, Armed Forces Institute of Pathology. p.25-32, Washington DC, 1957.

4）Watanabe H, Jass JR, Sobin LH: World Health Organization: Histological typing of oesophageal

and gastric tumours. 2nd ed. p.16, Springer-Verlag, Berlin, 1990.
5）星加和徳，小塚一史，三宅豊治，長崎貞臣，宮島宣夫，加納俊彦，内田純一，木原　彊：食道ポリープ（Fibrovascular polyp）の２例．Gastroenterol Endosc　27: 1331-1335，1985．
6）西村和彦，松井亮好，清田啓介，向井秀一，趙栄済，小林正夫，安田健治朗，吉田俊一，今岡　渉，藤本荘太郎，中島正継：内視鏡的に切除し得た食道の巨大 Fibrovascular　polypの１例．Gastroenterol Endosc　29: 1485-1490,1987．
7）藤本秀明，山中昭良，藤木和彦，武永　強，山田昌弘，佐々部正孝，高清水一善，山本信彦，田村裕子，黒沢弘之進，大草敏史，中村理恵子，久山　秦，神山隆一：食道ポリープ(fibrovascular polyp)の２例．Gastroenterol　Endosc　30:　3127-3131，1988．
8）山崎順彦，濱田節雄，甲田英俊，清水秀之，大久保雅彦，田中克幸，栗原茂勝，里見　昭，時松秀治，石田　清，山科元章，片山　勲：内視鏡的ポリペクトミーによって摘出しえた食道 fibrovascular polypの１例．Gastroenterol　Endosc　32:　737，1990．
9）竹馬彰，金子行宏，菅野紀明，川村　健，細川正夫，佐藤利宏：巨大な食道ポリープの１切除例．臨外　48: 395-399，1993．
10）梅原靖彦，大久保忠俊，佐野佳彦，坂元隆一，中村利夫，土屋泰夫，長渡裕子，森山龍太郎：巨大食道ポリープ（fibrovascular polyp）の１例．外科　57: 1237-1239，1995．
11）竹内雅春，豊坂昭弘，中井謙之，土生秀作，中村清昭，黒田暢一，桑原幹雄，福田康文，岡本英三：術前診断が困難であった食道の巨大な fibrovascular polypの１切除例．日消外会誌　28: 2265-2269，1995．
12）坂井威彦，加藤邦隆，藤田知之，宮澤正久，巾　芳昭，村松　昭，鈴木洋司，宮田和幸：内視鏡補助下に切除した食道巨大ポリープ(fibrovascular polyp)の１例．ENDOSC FORUM digest dis　17: 88，2001．
13）重戸伸幸，木村文昭，辻　　淳，黒川和良，福田智子，山原茂裕，深田耕史，三島康男：内視鏡補助下に切除し得た巨大食道 Fibrovascular　Polypの１例．消内視鏡　20: 250-256，2008．
14）戸塚　統，川島吉之，竹下勇太郎，坂本裕彦，西村洋治，網倉克己，小林照忠，南部弘太郎，山田達也，伊藤嘉智，渡部裕志，黒住昌史，田中洋一：良性食道腫瘍（fibrovascular polyp）の１例．日臨外会誌　65：2532，2004．
15）生方秀幸，本橋　行，片野素信，中地　徹，田淵崇伸，長田大志，竹村　晃，春日照彦，島崎二郎，大関雄一郎，小西　栄，渡辺善徳，後藤悦彦，中田一郎，田淵崇文：頚部切開にて摘出した食道 fibrovascular polypの１例．日臨外会誌　66: 380，2005．
16）金本高明，松木　充，可児弘行，谷掛雅人，楢林　勇，江頭由太郎，芝山雄老：巨大な食道 fibrovascular polypの一例―MR所見を中心に―．日本医放会誌　65: 276-277，2005．
17）Kamiyama H, Kiyozaki H, Okamoto H, Yoshida T, Ohta Y, Ishii K, Yamada S, Konishi F: Giant fibrovascular polyp of the esophagus successfully treated by endoscope-assisted resection. Esophagus 2: 151-154, 2005.
18）柴原健，寺島秀夫，中原　朗：食道の Fibrovascular　polyp．Gastroenterol　Endosc　47: 1256-1257，2005．
19）鈴川佳吾，鈴木さやか，戸島　均：嘔吐にて口腔内より突出した巨大下咽頭 Fibrovascular Polypの１例．耳鼻臨床　補冊 118: 100，2006．
20）新田　宙，山下純男，伊藤　博，鈴木裕之，石川文彦，諏訪敏一：巨大な食道 fibrovascular　polypの１例．日臨外会誌　68: 839-844，2007．
21）山本壮一郎，島田英雄，千野　修，西　隆之，木勢佳史，釼持孝弘，原　　正，今泉俊秀，生越喬二，幕内博康：内視鏡を用いて切除した食道 fibrovascular　polypの一例．Gastroenterol　Endosc　49: 860，2007．
22）二瓶誠五：食道ポリープ症例．博愛医学　5: 6-9，1952．
23）Kanaan S, Demeester TR: Fibrovascular polyp of the esophagus requiring esohagectomy. Dis Esophagus 20: 453-454, 2007.
24）Bernar C, Peter H, Miguel S, et al: Asphyxia caused by laryngeal impaction of an esophageal polyp. Arch Otolaryngol 106: 176-178, 1980.