88. 膠原病・リウマチ疾患に伴う消化管穿孔

足立　靖[*1]、山下真幸[*1]、遠藤高夫[*1]、吉田正志[*1]、湯浅博夫[*1]、石井良文[*2]、加藤康夫[*1]

はじめに

われわれは膠原病・リウマチ疾患患者における消化器病変について検討している。一般に、膠原病・リウマチ疾患に疾患特異的な消化管病変を合併することは少ないとされている[1,2]。しかし、強皮症（PSS）に消化管運動障害を伴うこと、慢性特発性偽性腸閉塞（CIIP）が膠原病に続発することが報告されている[3]。また、治療薬（NSAIDs, steroid）の関与が考えられる消化性潰瘍はまれではない[4]。

今回、膠原病・リウマチ疾患患者における消化管穿孔について検討を加えた。

方　法

対象は当院で治療を受けた膠原病・リウマチ疾患患者である。病歴を調べ、消化管穿孔のエピソードを抽出する。

ホルマリン固定標本を用いて、組織学的および免疫組織学的に、炎症所見、補体沈着、アミロイド沈着について検討を加えた。

結　果

当院で治療を受けている膠原病・リウマチ疾患患者はおよそ年間80名である。疾患としては関節リウマチ（RA）が最も多かった。

2000年から2007年の8年間で、消化管穿孔を合併したのは5例であった。穿孔部位の内訳は、食道が1例、十二指腸が1例、小腸が2例、結腸が1例であった。基礎疾患としては、全身性エリテマトーデス（SLE）1例とRA 4例であった。3例が外科治療を受けたが、2例は内科的に治療することができた。1例は腹膜炎から永眠され、2例は他病死であった。いずれの症例に関しても、血管炎、補体の沈着、アミロイドーシスの合併は証明されなかった。

症　例

症例1は74歳、女性。SLEと慢性腎不全（透析）の経過中（前医入院中）に小腸が穿孔した。その後、汎血球減少症の併発を伴い、全身状態が悪化し永眠された。剖検所見は末期硬化性腎症と消化管出血であった。

症例2は74歳、男性。RAの経過中（発症から17年目）、手の骨膜切開術の数日後に、発熱、右上腹部痛を認めた。CTで胸水、肝周囲の腹水とfree airを認めた。内視鏡で十二指腸に潰瘍（A1期）を認めた。内科的治療で軽快した。

症例3は72歳、男性。RAの経過中に（発症から18年目、Stage IV、Class 4）、腸閉塞を併発し、その後消化管が穿孔した。小腸切除術後に全身状態は改善傾向となった。しかし、貧血・黄疸・肺水腫・呼吸不全・全身性浮腫が進展し永眠された。

症例4は63歳、男性。RAの経過中（発症から15年目）に、倦怠感・食思不振・発熱を認めた。XP, CTで右水気胸を認め、縦隔右側に気腫像をみた。下部食道に潰瘍（A1期）を認め、ここから穿孔したと考えられた。外科治療も考慮されたが、内科的に治癒することができた。

症例5は62歳、女性。RAおよび糖尿病の経過中に、間質性肺臓炎、化膿性脊椎炎、腸腰筋膿瘍を合併した。RA発症43年目に（Stage IV、Class 4）、間質性肺臓炎を再発し、ステロイド・パルスを受けた。その後、呼吸苦を訴え、XP, CTでフリーエアーを認めた（**図**）。結腸の穿孔により化膿性腹膜炎を起こしていたため、術後永眠された。

考　察

膠原病・リウマチ疾患は全身性慢性炎症性疾患であるが、疾患特異性の高い消化管病変の頻度はそれほど多くない[1]。今回、消化管穿孔を起こした症例について検討した。全症例の病理組織学的検討において、アミロイドおよび免疫複合体の沈着は無く、血管炎の所見も認めなかった。

H2拮抗剤等が予防投与されていたが、NASIDs、ステロイドが処方されていたことから、症例2、4では薬剤性潰瘍の可能性があった。NSAIDs使

＊1札幌しらかば台病院・内科、＊2同・病理

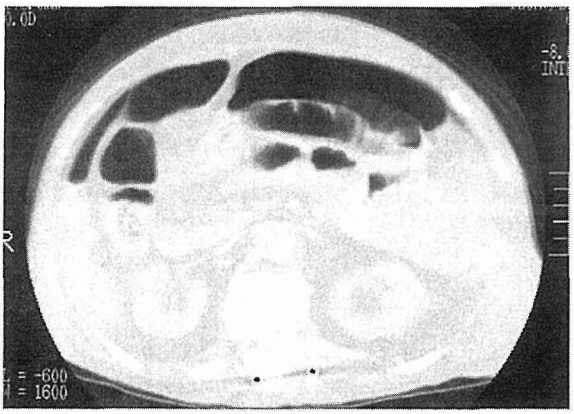

図　症例5の腹部CT像。小腸内にガスを認め、腹腔内にFree airを認める。

用RA患者が消化性潰瘍を起こすのは1年で2.1%、731名中1名で消化管穿孔があったと報告されている。NSAIDsは選択性が無いものが多くcyclo-oxygenase（Cox）-1を抑制し、消化管障害を引き起こす。Cox-2インヒビターは消化性潰瘍発生が少ないと報告されているが、虚血性心疾患の合併があるため期待された様には使えなくなった[4]。ステロイド・NSAIDs使用患者における消化性潰瘍の特徴に腹痛等の症状が弱いことがある。定期的な検査と早期の対応が穿孔・出血を予防するために大切であろう。

特発性食道破裂（Boerhaave症候群）は外傷、異物、腫瘍、炎症、化膿によるものを除いた食道穿孔をいう[5]。嘔吐など食道内圧の急激な上昇により、食道壁の脆弱部が破裂するため、下部食道の左壁に起こることが多い。症例4は発症前から食道潰瘍があったかは不明であった。一方、発症前に明らかな嘔吐等の誘因無く、診断時に多量の胸水貯留を伴い（緩徐な進行?）、右側に破裂したこと等、非定型的であった。シェーグレン症候群、PSSにおける発症例が報告されており、RA自身もしくは治療薬の影響も考えられた。

症例１、３、５の腸管例は、特発性穿孔の可能性と腸閉塞に続発した穿孔の可能性が考えられた。我々は、膠原病・リウマチ疾患の腸管でカハール介在細胞におけるc-Kit発現の低下があることを見いだし、以前に報告した[6]。膠原病・リウマチ疾患で消化管運動低下に伴い（腸閉塞）、消化管内圧が上昇し、穿孔につながったとも推察された。

膠原病・リウマチ疾患における消化管穿孔は、全消化管で起こりえるため、注意が必要と思われた。

まとめ

消化管穿孔病変を伴った膠原病・リウマチ疾患の5例を経験した。消化管穿孔の誘因として、腸閉塞（消化管運動低下）に伴うものと、治療薬（steroid, NSAID）に伴うものが考えられた。今後も症例を集積し、解析していきたい。

文　献

1）隅谷護人：膠原病の考え方見方の進歩。消化器病変。日内会誌86：1364-8, 1997.

1）高橋裕樹、他：膠原病の難治性病態。消化管。日臨免疫誌27：145-55, 2004.

2）足立　靖、他：シェーグレン症候群にみられた慢性本態性偽性腸閉塞症の１例。日消誌。87：1223-7, 1990.

3）足立　靖、今井浩三：ＲＡにおける胃病変。リウマチ科13：189-96, 1995.

4）Bombardier C, et al.：Comparison of upper gastrointestinal toxicity of rofecoxib and naproxen in patients with rheumatoid arthritis. VIGOR Study Group. N Engl J Med 343：1520-8, 2000.

5）関川敬義、他：Boerhaave’s syndromeと食道破裂、穿孔。臨床消化器内科15：1003-9, 2000.

6）足立　靖、他：膠原病に伴う消化管病変。第31回札幌市医師会医学会誌（札医通信　増刊No.239）75-6, 2006.