

# 上腕骨小結節単独骨折の1例

手稲前田整形外科病院 整形外科 畑 中 涉

Key words : Lesser tuberosity of humerus (上腕骨小結節)

Shoulder (肩関節)

Avulsion fracture (剥離骨折)

要旨：上腕骨小結節単独骨折は、粉碎骨折の一部として見られることはあるが、その単独骨折の報告はまれである。それは、小結節の骨隆起が小さく骨頭の内方にあるために直達外力がかかりにくいこと、肩甲下筋が小結節に広く付着し関節包ともつながっているため、小結節への牽引力が分散されることからと言われている。単純X線前後像では見逃されることが少なくないため、軸写像、CTないしMRIが診断に必須である。治療は、保存的治療、骨接合、骨片除去が考えられるが、骨接合は強固な内固定が出来れば早期リハビリが可能になり肩甲下筋の機能不全や前方不安定性の発生を予防できる。骨接合を施行した症例について報告する。

## はじめに

上腕骨小結節単独骨折は、粉碎骨折の一部として見られることはあるが、その単独骨折の報告はまれである。上腕骨小結節単独骨折の症例を経験したので報告する。

## 症 例

50歳、男性。右利き。運送業。高血圧症、気管支喘息で内服治療中、ステロイド使用歴はなし。

駆け足でトラックの後ろに回りこんだ際、足を滑らせて左後方に転倒し受傷した。左肩痛・挙上障害を主訴とし前医を受診した。画像診断の結果、左上腕骨小結節単独骨折の診断にて、受傷8日目に治療目的で紹介された。

左肩前方に圧痛を認め、自動運動は痛みのため制限されていた。単純X線前後像(図-1)では指摘困難だが、軸写像(図-2)および単純CT(図-3)で約2×1cm大のNeer分類Group Vの上腕骨小結節単独骨折の骨片を認めた。

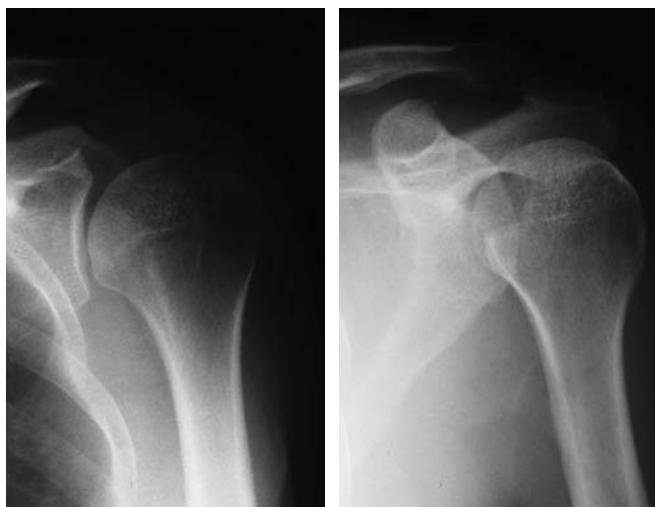受傷後12日目に手術を施行した。Deltopec-

toral approachで進入すると、骨片は肩甲下筋に牽引され反転していた。上腕骨を内旋し反転した骨片を整復後、スクリューとワッシャーで骨片を固定した。術後は、三角巾&バスタバンドで内旋位固定とした。

術後1週目から振り子運動を開始し、術後2週目より仰臥位での回旋運動制限下で他動挙上運動を開始した。術後5週目で自動介助運動を開始し、術後7週目より仰臥位での回旋運動を含めた自動運動を始めた。

術後X線上は、術直後も骨片はやや浮き上がりの状態で、経過中骨片の分離を認めたが、現在圧痛は無く、fibrous unionの状態(図-4)である。

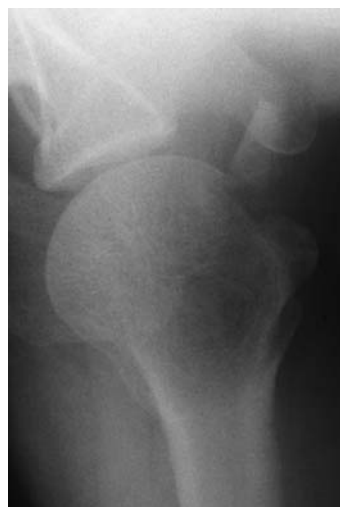術後10ヵ月の現在、著しい疼痛や不安定性は無く現職に復帰している。可動域は挙上143°(健側比82.7%)、外転167°(健側比92.8%)、外旋25°(健側比46.3%)、内旋Th12レベル(健側肩甲骨レベル)であり、外旋制限の残存を認める。日整会肩関節疾患治療成績判定基準(JOAスコア)は89点、Neerの上腕骨近位部骨折治療成績評価基準は87点である。



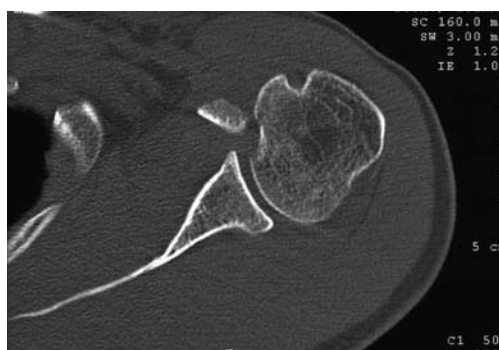a: 正面

b: 斜位

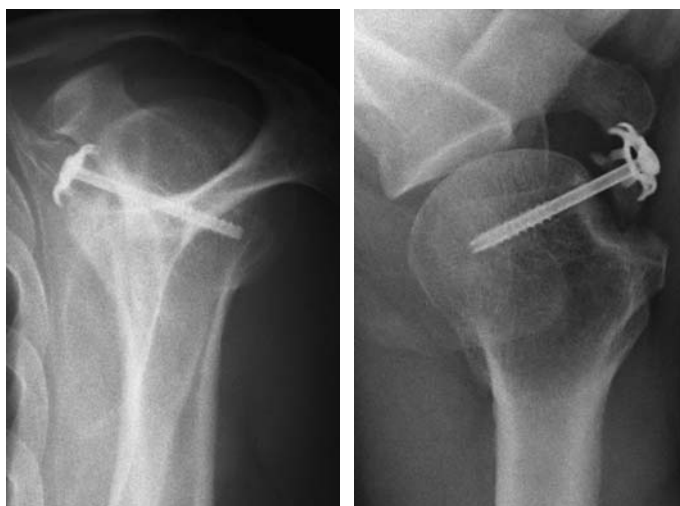
図一 単純X線前後像



図二 単純X線軸写像



図三 CT像



a: 肩甲骨Y像

b: 軸射像

図四 最終経過観察時X線像

## 考 察

上腕骨小結節骨折は、上腕骨近位端骨折や肩関節後方脱臼に伴い発生することがあるが、合併損傷を伴わない小結節の単独骨折はまれである。Haas<sup>1)</sup>はその理由を、小結節の骨隆起が小さく骨頭の内方にあるために直達外力がかかりにくいこと、肩甲下筋が小結節に広く付着し関節包ともつながっているため、小結節への牽引力が分散されることから、まれと述べている。

受傷機転として、肩甲下筋収縮による剥離骨折と直達外力によるものが考えられるが、本例では左後方へ転倒した際に肩関節外転外旋し、肩甲下筋の過剰収縮により剥離骨折を起こしたのではないかと考察した。

画像診断は、単純X線前後像では骨片が小さい場合や転位が小さい場合は骨頭と重なり不明瞭になるため見逃されることが少なくない。肩甲骨Y像も上腕骨頭や肩甲骨関節窩の陰影と重なるため判然としない。このため、軸写像(腋窩撮影)が最も明確に骨片を描出するが、受傷直後は疼痛のため、撮影肢位をとらせることが困難なことが欠点である。CTないしMRIは特殊な撮影肢位が不要で、肩甲下筋腱と骨片との関係も観察できるなど有用性が高い。

治療は、保存的治療、骨接合、骨片除去が考えられる。保存的治療は転位がほとんどない場合に適応になるが、内旋位固定による内旋拘縮の発生の心配があることと、保存的治療の2、3年経過例で物を持った際の痛みを訴える症例が多いと報告されている<sup>2,3)</sup>。骨片除去は肩甲下筋を含む関節前方構成体の修復に問題があり、内旋筋力の低下や前方不安定性の発生の心配がある。骨接合は強固な内固定が出来れば早期リハビリが可能になり肩甲下筋の機能不全や前方不安定性の発生を予防できることになる。Ogawaら<sup>2)</sup>は、急性期の症例に対する骨片の転位や大きさにかかわらず骨接合をすすめている。本例では治療途中で骨片の分離を認めたが、肩関節機能は回復し現職に復帰することができた。

## ま と め

1. 上腕骨小結節単独骨折の1例を報告した。
2. 診断には単純X線軸写像(腋窩撮影)とCTが有用であった。
3. 骨接合によりfibrous unionの状態ではあるが良好な結果が得られ、現職に復帰できた。

## 文 献

- 1) Haas SL : Fracture of the lesser tuberosity of the humerus. Am J Surg 1944 ; 63 : 253-256.
- 2) Ogawa K, Takahashi M : Long-term outcome of isolated lesser tuberosity fractures of the humerus. J Trauma 1997 ; 42 : 955-959.
- 3) 高橋正明, 小川清久 : 上腕骨小結節骨折. MB Orthop 1997 ; 10 ( 7 ) : 61-66.