症例報告

傍ストーマヘルニア嵌頓から小腸穿孔を来たした放射線性腸炎の１例

笠島　浩行　遠山　茂　横山　拓史
橋口　仁喜　向井　信貴　丸山　将輝
工藤　大輔　青柳　武史　原　豊
吉田　淳　鈴木　伸作　倉内　宣明
木村　純

A Case of radiation enteropathy that developed ileal perforation with parastomal hernia

Hiroyuki KASAJIMA, Shigeru TOHYAMA, Hiroshi YOKOYAMA
Hitoki HASHIGUCHI, Nobutaka MUKAI, Masateru MARUYAMA
Daisuke KUDOH, Takeshi AOYAGI, Yutaka HARA
Atsushi YOSHIDA, Shinsaku SUZUKI, Nobuaki KURAUCHI
Jun KIMURA

Key words：radiation enteropathy ── GI perforation ── parastomal hernia

はじめに

悪性腫瘍に対する放射線治療は泌尿器科，婦人科を中心に広く行われている。しかしながら消化管は放射線感受性が高いため障害を受けやすく，放射線性腸炎を惹起することが知られている。一方，ストーマ造設後の晩期合併症として傍ストーマヘルニアが知られているが嵌頓することはまれである。今回われわれは放射線性腸炎を背景に傍ストーマヘルニアを合併し小腸穿孔を来たしたと考えられる症例を経験したので報告する。

症　例

症　例：77歳，女性。

主　訴：右下腹部痛

家族歴：特記事項なし。

既往歴：32歳時，子宮癌に対して放射線療法を施行。その後，放射線性膀胱炎の既往あり。72歳時，直腸癌に対し腹会陰式直腸切断術を紹介医で施行されている。

現病歴：平成17年５月某日夕方より右下腹部痛があり，悪化したため翌朝紹介医を受診。汎発性腹膜炎の診断で当院紹介され救急搬送となった。

入院時現症：血圧141/58mmHg，体温38.1℃，脈拍94回／分で意識は清明。臍やや右下部に最強点を有する圧痛と筋性防御を認めた。ストーマは臍左下部に造設されていた。

入院時検査所見：CRP24.1と高度の炎症反応とHb8.0g/dlと貧血を認めた（表１）。

胸部単純Ｘ線検査：右横隔膜下に明らかなfree airを認めた（図１-a）。

腹部CT検査：肝周囲の他，ストーマ近傍に拡張腸管

表１　初診時検査成績

WBC	5200 /mm^3	T.bil	0.5 mg/dl
RBC	261 ×10^3/mm^3	GOT	16 U/L
Hb	8.0 g/dl	GPT	8 U/L
Ht	24.6 %	ALP	81 U/L
Plt	17.4 ×10^4/mm^3	BUN	24 mg/dl
		Cre	1.1 mg/dl
CRP	24.1 mg/dl	Na	138 mEq/L
TP	5.1 g/dl	K	4.6 mEq/L
Alb	2.7 g/dl	Cl	104 mEq/L

市立函館病院　消化器病センター　外科

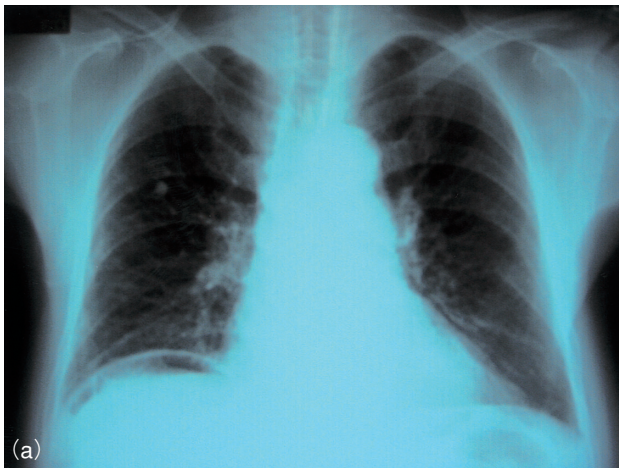

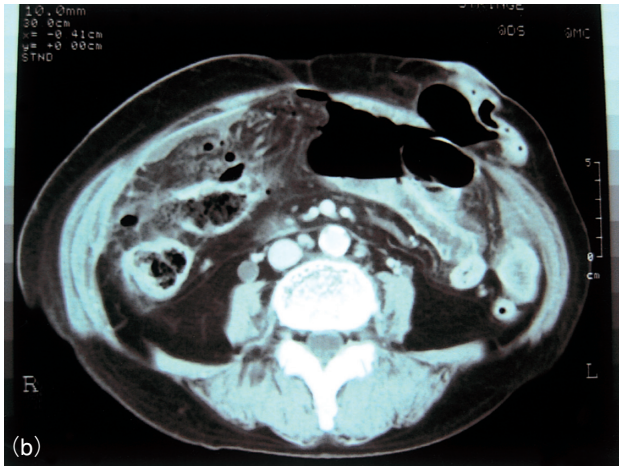

図１

(a)胸部単純Ｘ線写真：右横隔膜下に free air を認める。
(b)腹部 CT：ストーマ近傍に拡張腸管と free air が見られる。

と free air が見られた（図１-b）。

以上の所見からストーマ周囲の部位の腸管穿孔を疑い手術を施行した。

手術所見：下腹部正中で切開すると，創直下に小腸が強固に癒着していた。これを剥離し開腹するに腸液が多量にみられた。癒着を剥離しながら穿孔部を探索すると，ストーマ直下に腹壁陥凹があり（図２-a），そこに嵌まり込む形で白色調に漿膜面が変化し穿孔した小腸が見られた（図２-b）。さらに剥離すると，穿孔部の口側・肛側の腸管が骨盤底に落ち込み回盲部を含む小腸の広範囲が硬い線維化を伴って一塊となっていた。放射線照射による変化と判断し，一塊となった腸管を切除し健常腸管を吻合した。

組織所見：粘膜下を中心とする著明な線維化と全層性の炎症性細胞浸潤を認め，放射線性の影響による変化として矛盾しない所見であった（図３）。

術後経過：外科的には順調に回復したが，以前から治療している放射線性膀胱炎が再燃して泌尿器科へ転科し，症状が沈静化したのち退院となった。術後約３年を経過した現在まで再発は見られていない。

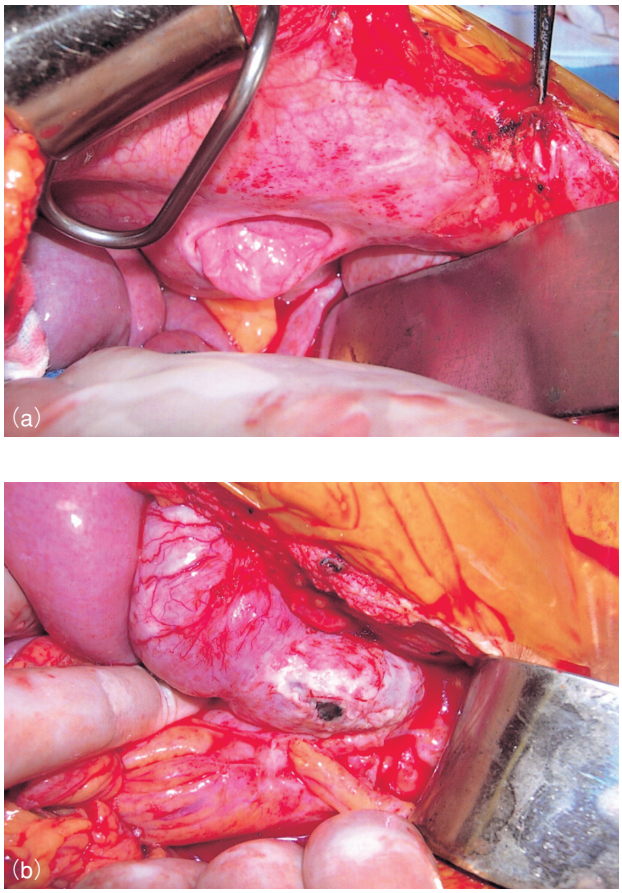

図２

(a)ストーマ造設部の裏に約３ cm 大の陥凹が見られた。
(b)線維化で漿膜面が白色調を呈する小腸があり，穿孔していた。

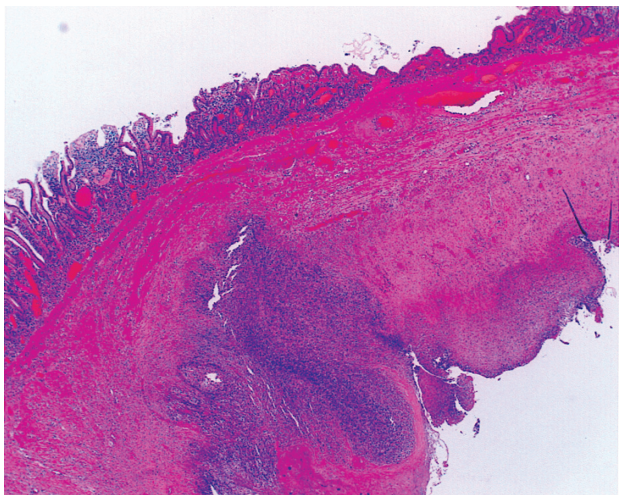

図３

粘膜下中心の線維化が著明で全層性炎症性細胞浸潤が見られる。

考　　察

放射線治療の発達に伴い，その治療の適応は広がっているが，放射線照射に伴う合併症を完全に回避するのは未だ困難である[1]。特に消化管は放射線の影響を受けやすい臓器として知られ，障害には早期障害と晩期障害が知られている。晩期障害の多くは照射後１年以内に起こるが，照射後１年以上経過してから起こる場合もあるとされる[2)3)]。

晩期障害はさらに血管炎，潰瘍形成，穿孔，狭窄，閉塞，瘻孔形成などの腸管壁内障害と腸管の線維性癒着や骨盤腔内の広範な癒着を生じるなどの腸管壁外障害に大別される[4]。早期障害や穿孔，瘻孔を伴わない晩期障害に対しては保存的治療が行われるが，狭窄，穿孔，出血などによる緊急手術が行われる場合もある。放射線治療の原疾患は子宮癌が87％と圧倒的に多く，手術適応は約半数が出血によるもので，次いでイレウス，狭窄であり穿孔はまれである（表２）[1)5)]。

一方，ストーマの合併症として知られる傍ストーマヘルニアの頻度は５～36％[6)7)] とされる。ほとんどの場合は手術を必要としない不顕性だが，嵌頓によるイレウスの報告が散見され注意が必要である[8]。原因としては肥満，低栄養などの患者側の要因と過剰な筋膜切開，経腹直筋以外の位置，腹膜内経路などの手術手技因子が挙げられる[9]。自験例は他院で造設されたため手技の詳細は不明であるが位置的には適切と思われ，筋膜切開が大きかった可能性がある。

表２　放射線性腸炎の消化管手術症例

加療を行った原疾患		手術の適応	
子宮癌	282例（87.4％）	出血	152例（47.0％）
直腸癌	12例（3.7％）	イレウス	53例（16.4％）
卵巣癌	７例（2.2％）	狭窄	47例（14.6％）
睾丸腫瘍	５例（1.5％）	瘻孔	39例（12.1％）
膀胱癌	４例（1.2％）	腹膜炎	12例（3.7％）
膣癌	４例（1.2％）	重複癌の疑い	11例（3.4％）
その他	９例（2.2％）	外瘻孔	９例（2.8％）
323		323	

（文献１より抜粋）

表３　傍ストーマヘルニアの分類

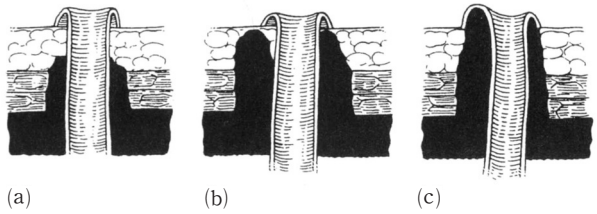

(a)腹壁を貫くが皮下に達しないもの
(b)腹壁を貫き皮下組織に達するもの
(c)皮下組織に達しストーマを持ち上げるもの

Leslie ら[10] は傍ストーマヘルニアを(a)腹壁を貫くが皮下に達しないもの，(b)腹壁を貫き皮下組織に達するもの，(c)皮下組織に達しストーマを持ち上げるものの３つに分類している（表３）。自験例は潜在的 Leslie (a)型ヘルニアがあり，放射線性腸炎による線維化を呈した小腸が Lichter 型の嵌頓を起こしたことを契機として穿孔を生じたものと類推された。

ストーマ造設患者では顕在化していなくとも嵌頓の可能性があること，放射線治療歴のある患者では頻度は低いが穿孔の可能性のあることを念頭に置くべきであると考えられた。

文　　献

１）渡邊聡明，小西　毅，名川弘一：血管病変を伴う腸疾患　放射線性腸炎．消化器外科．2005；28：91-100．

２）Todd TF：Rectal ulcerative following irradiation treatment of carcinoma of the cervix uteri．Surg Gynecol Obstet，1937；67：617-631．

３）Hong　JJ，Park　W，Ehrenpreis　ED：Review article：Current therapeutic options for radiation proctopathy．Aliment Pharmacol Ther，2001；15：1253-1262．

４）Haboubi NY，Schofield PF，Rowland PL：The light and electron microscopic features of early and late phase radiation-induced proctiti．Am J Gastroenterol，2001；83：1140-1144．

５）高橋　孝，出雲井士朗，松原長樹ほか：消化管とくに結・直腸の放射線障害について．手術，1974；28：401-410．

６）Londono-Schimmer　EE，Leong　APK，Phillips RKS：Life table analysis of stomal complications following colostomy．Dis Colon Rectum，1994；37：916-920．

７）Cheung　MT：Complications of an abdominal stoma：an analysis of 322 stomas．Aust NZ J Surg，1995；65：808-811．

８）大矢　洋，小林　孝，松尾仁之ほか：傍ストーマヘルニア嵌頓の１例．日臨外会誌，2003；64：3101-3104．

９）大木繁男，山口茂樹，池　秀之ほか：左側結腸人工肛門造設の標準術式．外科，2002；64：423-429．

10）Leslie D：The parastomal hernias．World J Surg，1984；13：569-572．