手関節背屈位ギプスを用いた橈骨遠位端骨折の治療
－手技改良後の成績－

北海道社会事業協会帯広病院　整形外科　高　畑　智　嗣

Key words：Distal radius fracture（橈骨遠位端骨折）
Colles fracture（コレス骨折）
Conservative treatment（保存的治療）

要旨：背屈型の橈骨遠位端骨折38例を手関節背屈位ギブスで治療した．前回報告に対する手技の改良点は，フィンガートラップの使用とギプス圧迫部位の手根骨背側部への変更であった．平均年齢62歳（17－84歳），AO 分類の A2.2が７例，A3.2が23例，C2.1が２例，C3.2が６例あった．Palmar tilt は初診時平均－20.8 °が整復直後平均3.6 °となり骨癒合後平均0.9 °であった．骨癒合後に－10 °未満は５例であった．腫脹のためにギプスの縦割を要した症例が２例，ギプス母指球部の除圧を要した症例が５例あった．ギプスによる圧迫創は５例で認められ，すべて手根骨背側部であった．手根管症候群などの神経麻痺や RSD の発生はなかった．10週以上経過観察した31例の臨床成績は Excellent が20例，Good が11例であった．保存療法を改良し手技に熟練していくことで，変形治癒例や手術適応例を減らすことが出来ると考える．

はじめに

背屈型の橈骨遠位端骨折（以下 Colles 骨折）の保存的治療では，手関節軽度掌屈位での外固定が一般的である．これに対し Gupta は手関節背屈位でのギプス固定の方が整復位の保持に優れ，拘縮が少ないと報告した[1]．著者は Gupta の方法に若干の工夫を加えて Colles 骨折を治療し，その成績を本会誌に報告したが[2]，その後手技を改良したので改めて報告する．

手　　技

上腕にタニケットを装着し静脈内局所麻酔をかける[4]．示指のフィンガートラップと上腕の対向牽引で前腕を垂直に牽引し，遠位骨片を背側から圧迫して整復する（図－１）．牽引状態で前腕から手にプラスチックギプスを巻く．巻き終わったら牽引を除去して手関節を背屈し，手根骨の背側部を強く圧迫した状態でギプス硬

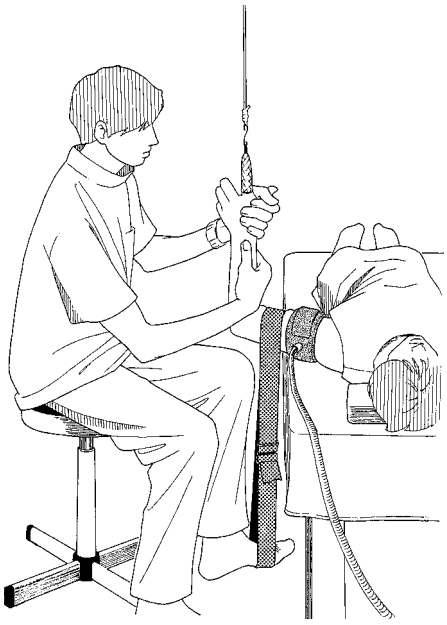

図－１　整復法．

フィンガートラップで前腕を垂直に牽引する．上腕の対向牽引を術者が足で加減する．手部をつかんでの徒手牽引や背側からの遠位骨片の圧迫，および手関節を掌屈しての ligamentotaxis も併用する．

図－２　手関節背屈位ギプス．

手関節を背屈し，手根骨側部を圧迫する．母指球周囲は十分に除圧する．

化まで保持する．ギプスが硬化したらタニケットを解除する．腫脹増強時の紋扼を避けるため，ギプスの母指球周囲を十分に除圧する（図－２）．患肢の高挙と指の自動運動を指示し，帰宅させる．１週間ごとの通院でギプスを巻き替え４週でギプスを除去する．

前回の報告[2]に比べて，今回手技で改良した点は２つある．ひとつはフィンガートラップを使用して牽引状態でギプスを巻くようにしたこと．もうひとつは背側からのギプス圧迫部位を，遠位骨片背側部から手根骨背側部に変更したことである．

対象と方法

筆者の手関節背屈位ギプスの適応は，背屈型の橈骨遠位端骨折（Colles 骨折）で，掌側骨皮質の粉砕が無く，茎状突起骨折以外の尺骨骨折が無く，関節内骨折の場合は関節面の転位が小さい症例である．1997年１月から2001年７月までに手関節背屈位ギプスで治療を開始した Colles 骨折は46例あった．そのうち８例は再転位のために観血的治療を追加したため，手関節背屈位ギプスで骨癒合した残る38例を検討した．

性別は女性31例，男性７例，年齢は17歳から84歳，平均62歳であった．AO 分類を用いて骨折型を評価すると，関節外骨折である A2.2が７例，A3.2が23例，関節内骨折である C2.1が２例，C3.2が６例あった．

これら症例のレントゲン写真から palmar tilt および ulnar variance を計測し，経時的変化を明らかにした．また合併症の有無を調べた．さらに10週以上経過観察した症例については臨床症状，関節可動域，握力を調査し，斉藤のポイントシステムで評価した．

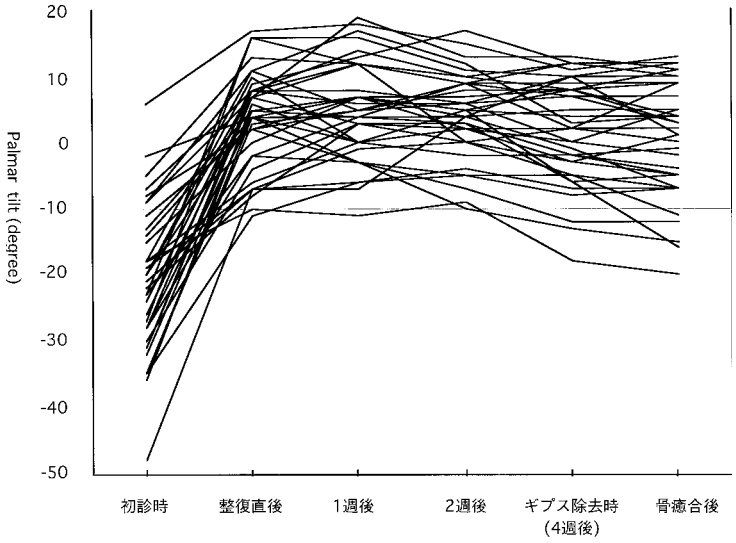

図－３　Palmar tilt の経時的変化．

整復直後から骨癒合までは少し悪化する症例が多かったが，中には改善していく症例もあった．

結　　果

【レントゲン計測】整復前の palmar tilt は平均－20.8°（－48°～６°）であったが整復直後は平均3.6°（－11°～17°）となった．整復直後に－10°より悪かったのは１例のみであった．整復直後から４週までのギプス固定中に palmar tilt が３°以上減少した症例が17例あった一方で，３°以上増加すなわち改善した症例が13例あった．骨癒合後の palmar tilt は平均0.9°（－20°～13°）であった．骨癒合後に－10°よりも悪かったのは５例であった（図－３）．

整復前の ulnar variance は平均＋3.0㎜（０㎜～＋10㎜）であったが整復直後は平均＋1.1㎜（－２㎜～＋４㎜）となった．骨癒合後の ulnar variance は平均＋2.8㎜（０㎜～＋７㎜）で，整復前とほぼ同じまで戻った．

【合併症】腫脹が増強したためにギプスの片側を縦割した症例が２例あった．その時期は整復の１日後および２日後であった．２例ともギプスの縦割部を少し開くことで腫脹が軽減し，数日後にギプスを巻き替えた．それ以外に，母指球部の腫脹増強のために母指球周囲のギプスの除圧を追加した症例が５例あった．その時期は整復の２～４日後であった．ギプス内の圧迫創は５例で認められ，すべて手根骨背側の圧迫部位であった．手根管症候群などの神経麻痺や RSD の発生はなかった．

【臨床成績】10週以上経過観察した31例で臨床成績を調査した．平均経過観察期間は７ヵ月

a，b．初診時．Palmar tilt －20°
c．整復直後．Palmar tilt 10°
d，e．骨癒合後．Palmar tilt －２°

図－４　症例１　70歳，女性．AO 分類 A2.2型．

であった（10週～20ヵ月）．ROM は回内平均82°（65°～95°），回外平均86°（55°～100°），手関節背屈平均79°（65°～95°），掌屈平均63°（35°～85°）であった．指の拘縮が残存した症例はなかった．握力の健側比率は平均71％（46％～91％）であった．臨床評価点は斉藤のポイントシステムで Excellent が20例，Good が11例，Fair と Poor の症例はなかった．

症例供覧

症例１：70歳，女性．AO 分類 A2.2型．Palmar tilt は初診時－20°が整復直後10°となり，骨癒合後は－２°であった（図－４）．経過観察は10週未満だが，臨床成績は良好であった．

症例２：61歳，女性．AO 分類 A3.2型．Palmar tilt は初診時－27°が整復直後16°となり，骨癒合後は10°であった（図－５）．臨床評価は Excellent であった．

考　　察

手関節背屈位ギプスが掌屈位ギプスより優れている点は，第一にギプス固定中の ADL 制限が少ないことである．日常生活で患肢を使用することは，腫脹軽減と拘縮防止に効果がある．第二にギプス除去後に MP 関節の屈曲と手関節の背屈がよいことである．第三は骨折の整復位の保持に優れていることである．

a，b．初診時．Palmar tilt －27°
c．整復直後．Palmar tilt 16°
d，e．骨癒合後．Palmar tilt 10°

図－５　症例２　61歳，女性．AO 分類 A3.2型．

著者は，手関節背屈位ギプスを採用してからはそれ以前よりも整復位の保持が良くなったと感じている．従来の保存的治療では変形治癒が不可避と判断されるべき症例が，手関節背屈位ギプスで良好に治癒した（図－４，図－５）．本報告における骨癒合後の palmar tilt の平均値は，保存的治療としては極めて良い数値である．またギプス固定中に palmar tilt が少しづつ改善していく症例があり，これは従来の保存的治療では経験しなかった現象である（図－３）．これらは手関節背屈位ギプスが整復位の保持に優れていることを示している．

前回報告と比較して，今回は手技上の改良が２つあった．ひとつはフィンガートラップを使用して，牽引状態でギプスを巻くようにしたことである．これにより徒手整復で得られた整復位が，ギブス硬化までの間に悪化する可能性が減少した．もうひとつは背側からのギプス圧迫部位を遠位骨片背側部から手根骨背側部に変更したことである．これによって手根骨がより掌側に位置することになり，遠位骨片の整復位を保ちやすくなったと考えられる．前回報告[2)]では，palmar tilt の平均値の変化は整復前－24°，整復直後５°，骨癒合後－１°であったが，今回は整復前－20.８°，整復直後3.６°，骨癒合後0.９°であった．骨癒合後の palmar tilt が－10°よりも悪いのは，前回報告では13例中３例であったが，今回は38例中５例であった．今回の手技の改良により，palmar tilt の保持は改善したと言える．

骨折徒手整復後すぐにギプス固定して帰宅させるのは不安があった．今回の症例では，腫脹のためにギプスの縦割，除圧の追加を要した症例が７例あった．しかし全症例を前半19例と後半19例に分けると，後半に発生したのは１例のみであった．発生が減ったのはギプスの母指球周囲を十分に除圧し，患肢の高挙自動運動を徹底させたからと思われる．整復後すぐギプス固定しても，腫脹によるトラブルは防止できる．いっぽうギプスによる圧迫創が５例で発生したが，すべて後半の19例中に発生した．この時期はなんとか手術を避けたいとの意図が強く，再転位傾向の症例を圧迫を強くして乗り切ろうとした場合に，圧迫創が発生していた．圧迫創の中には跡が残ったものもあり，無理をせずに手術に移行すべきだったかもしれない．

ま と め

１．背屈型の橈骨遠位端骨折を手関節背屈位ギプスで治療した．

２．Palmar tilt の保持は良好で，臨床成績も良かった．

３．近年，橈骨遠位端骨折を積極的に手術する傾向があるが，保存療法を改良し手技に熟練していくことで，変形治癒例や手術適応例を減らすことが出来ると考える．

文　　献

１）Gupta, A.：The treatment of Colles fracture；immobilisation with the wrist dorsiflexed. J. Bone Joint Surg. 1991；73－B：312－315.

２）高畑智嗣：手関節背屈位ギプスを用いた橈骨遠位端骨折の治療．北整・外傷研誌　1996；12：94－97.

３）高畑智嗣：手関節背屈位ギプスを用いた橈骨遠位端骨折の治療．別冊整形外科　2000；37：33－36.

４）高畑智嗣：静脈内局所麻酔－橈骨遠位端骨折徒手整復への適用－．日手会誌　2002；18：299－301