肩甲骨関節窩骨折を伴った Floating shoulder の一例

時計台病院　整形外科　木　村　明　彦

Key words：Floating shoulder
Glenoid fracture（肩甲骨関節窩骨折）
Scapular spine fracture（肩甲棘骨折）
Case report（症例報告）

要旨：肩甲骨頚部骨折に，同側の鎖骨骨折または肩鎖関節脱臼を合併したものは floating shoulder と呼ばれており，過去にも報告が散見される．体幹と上肢との連結部が損傷され superior suspensory shoulder complex が破綻するため，上肢は不安定な状態となる場合もあり，転位が５㎜以上の場合手術療法も考慮される．

今回我々は，floating shoulder に肩甲棘骨折ならびに関節窩骨折を合併した症例を経験したので報告する．

はじめに

肩甲骨頚部骨折に同側の鎖骨骨折あるいは肩鎖関節脱臼を合併したものは floating shoulder といわれ，過去にも報告が散見される．今回われわれは，floating shoulder に肩甲棘および関節窩の骨折を伴った症例を経験したので報告する．

症　　例

47歳，男性．平成12年５月27日，自転車ロードレースの練習中に下り坂で転倒し，道路脇の歩道部分の段差に左肩から背部を直接強打し受傷した．救急病院に搬入され，左多発肋骨骨折，左血気胸，左鎖骨遠位部骨折，左肩甲骨骨折と診断され，血気胸に対して胸腔ドレナージを留置され，5月29日当院に紹介入院となった．来院時，軽度の貧血は認められたが全身状態は良好であった．左肩関節は疼痛のため可動域は著しく制限されていた．左上肢の血行は良好であり，神経症状も認めなかった．

画像所見

単純X線像（図－１）では，左鎖骨遠位１/３での骨折と同側の肩甲骨頚部骨折を合併しており，floating shoulder と診断した．CT（図－２a，b）では，肩甲骨は肩甲棘のほぼ中央から肩甲下角内側への立て割れと，関節窩面の中心を斜めに（左肩で10時から４時にかけて）縦断する骨折が認められた．MRI では腱板断裂や関節唇損傷を疑わせる所見は認めなかった．

経　　過

受傷後６日目に全身麻酔下に手術を施行した．手術は側臥位とし患肢は牽引台で軽く牽引した状態とした．まず肩甲棘を reconstruction plate で固定し，続いて鎖骨遠位端を tension band wiring で固定した．いずれも整復位，固定性は良好であった．次に関節鏡で関節窩面の状態を観察したところ，左肩で骨折線は10時から４時にかけて認められ，ほぼ半等分する形になっていた．鏡視下にプローベを用いて整復を試みたが，困難であったために観血手術に移行

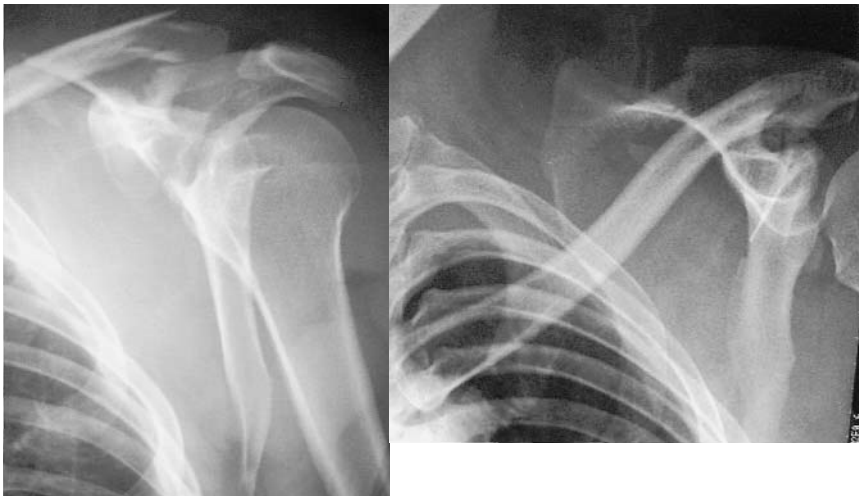

鎖骨遠位部，肩甲棘，関節窩，肩甲骨頚部から体部の骨折を認めた．

図－１　来院時単純レントゲン像

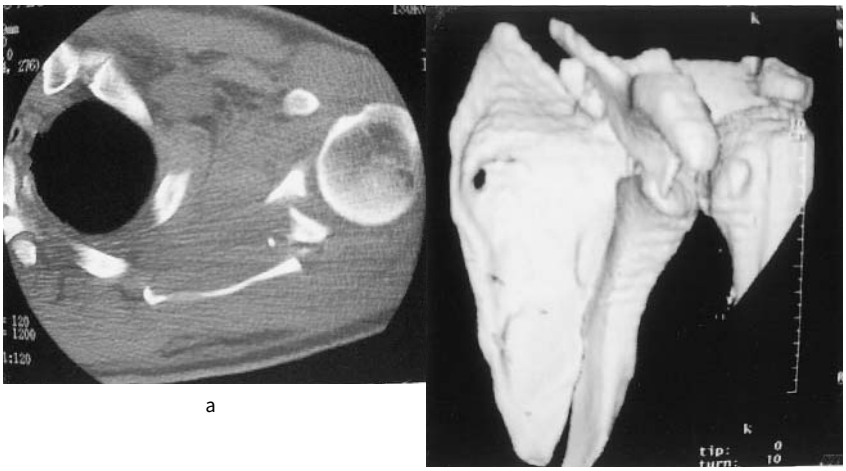

a

b

CT および３D－CT 像では，肩甲骨頚部骨折に関節窩がほぼ中央で骨折し転位を認めた．

図－２

した．Delto-pectral approach にて進入し，腱板疎部関節包を切開し関節窩を観察した．関節窩面は約10㎜の gap が認められ，整復が困難であった．関節唇が整復阻害因子になっていたため，一旦９－12時まで関節窩から剥離して，cannulated screw にて固定した．その後剥離した関節唇を MitekGⅡアンカーを用いて修復し，ドレーン留置後閉創した（図－３）．術後は１週間の Desault 固定後介助他動訓練を開始し，４週から介助自動運動，６週から腱板機能訓練を行った．術後６ヵ月で抜釘した．術後16ヵ月の時点での自動可動域は，屈曲170°，外転170°，外旋70°，内旋（C７-Thumb）L２レベルと比較的良好であり，疼痛の訴えも無くゴルフも可能となった．しかし，同時期の MRI では，上腕骨頭内に骨嚢腫様変化（図－４）が認められた．

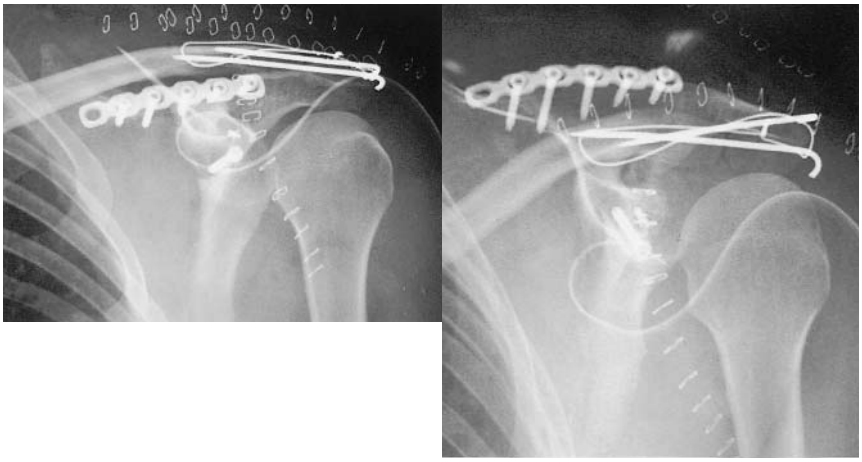

肩甲棘をプレート固定，鎖骨を tension band wiring で整復固定したが，関節窩面，頚部の整復は不十分であった．

図－３　術後レントゲン像

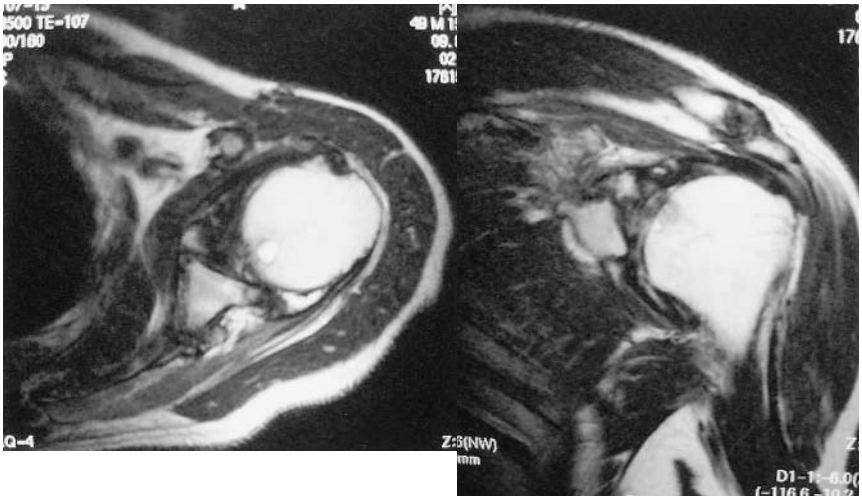

Congruency の不良と上腕骨内の嚢腫様変化を認めた．

図－４　術後16ヵ月の MRI 像

考　　察

鎖骨骨折または肩鎖関節脱臼に同側の肩甲骨頚部骨折を合併したものは floating shoulder と呼ばれており，転位や合併損傷がある場合は superior suspensory shoulder complex が破綻するために，体幹と上肢との連結部に不安定性を生じることになる．Van Noort ら[4]は35例の floating shoulder 症例のうち31例に保存的療法を選択し，3例で後に再建術を要し，その他の症例中関節窩の尾側転位が残存した６例では臨床成績は不良であったと報告している．また，Edwards[1]は20例すべてに保存療法を行い，転位が５㎜以内であれば成績は良好であったと述べている．一方，Herscovici[2]は７例すべてに手術を行い，術後変形予防が可能となりすべて成績良好であったと報告している．また，Low CK[3]は４例に鎖骨のみプレートによる骨接合を

行い，３例が excellent，１例が good であり，早期可動域訓練の重要性を強調している．

本症例では，floating shoulder に関節窩および肩甲棘から体部への骨折を合併しており，転位も約10㎜であったため，手術療法を選択した．鎖骨および肩甲棘の整復固定がなされ，肩甲骨頚部，関節窩面の整復固定は不十分であっても，早期に可動域訓練が開始できたために術後の拘縮予防につながり，比較的良好な成績が得られたものと考えられる．肩甲骨頚部骨折は整復固定が困難な部位であるため，鎖骨を解剖学的に正確な位置で固定することが重要であると思われた．

参考文献

1）Edwards SG et al：Nonoperative treatment of ipsilateral fractures of the scapula and clavicle. J Bone Joint Surg. 2000；82A：774－780.

2）Herscovici D Jr. et al：The floating shoulder：ipsilateral clavicle amd scapular neck fractures. J Bone Joint Surg. 1992；74B：362－364.

3）Low CK, Lam AW.：Results of fixation of clavicle alone in managing floating shoulder. Singapore Med J. 2000, 41（9）：452－453.

4）von Noort A. et al：The floating shoulder. A multicentre study. J Bone Joint Surg. 2001；83B：795－798.

ほっとぷらざ

鎖骨骨折治療の工夫

鎖骨骨折は，日常よくみられる骨折のひとつである．少しぐらい転位があっても保存的治療で特に問題が残ることもない．一方，観血的治療では，キルシュナー鋼線，半円筒プレート，ナロープレート，Cannulated Herbert Bone Plate，創外固定用の用のハーフピン，Reconstruction Plate, Clavicle Plate など種々の内固定材が用いられているが一長一短がある．著者は，今までにいろいろな内固定材で治療を行ってきたが，やはりキルシュナー鋼線が圧倒的に多い．この内固定材では，固定力が弱い，ピンが逸脱しやすい，ピン周辺の皮膚を刺激するなどの欠点がある．このような欠点を少なくするために次のような方法を行っている．

骨折部から，1.8㎜のキルシュナー鋼線を用いて鎖骨の遠位端に鋼線を出し，遠位端から鎖骨の近位端に向けて鋼線を打ち込む．遠位端の鋼線を20～30°ぐらい曲げて近位端から引き出し，近位端の鋼線を遠位端の鋼線と同じように20～30°曲げ，近位端の皮下に埋没するように適当な長さに切断する．このような操作を行うと，キルシュナー鋼線の欠点が少なくなります．興味のある方は，一度追試したら如何ですか

水口整形外科医院　水　口　　守