

抗生剤含有リン酸カルシウムセメントを使用して 治療した指骨骨髓炎の一例

旭川赤十字病院 整形外科 森井 北斗 高橋 滋
小野沢 司

Key words : Calcium phosphate cement (リン酸カルシウムセメント)
Osteomyelitis (骨髓炎)
Finger (指)
External fixation (創外固定)

要旨：示指骨髄炎に対し、抗生剤含有リン酸カルシウムセメントと、簡易創外固定を使用して治療を行った1例を経験した。リン酸カルシウムペーストは抗生剤投与担体として最近使用されており、血流の乏しい部位の感染には有効と考えられる。また指長を保つために簡易創外固定を作成して使用した。その後母指とのピンチ動作が可能となり、初診後7ヵ月で骨癒合が得られた。本疾患に対する治療法の一選択枝になると考える。

はじめに

手指中節骨髄炎に対して抗生剤含有リン酸カルシウムセメントと簡易創外固定器を用いて治療した一例を経験したので報告する。

症例：69歳，男性

主訴：左示指痛

既往歴：17歳の時に自動カンナで左中指，環指，小指を切断，断端形成術を施行されている。

現病歴

魚釣りにいった後，誘引なく左示指の痛みが出現した。翌日に同指の腫れと痛みが出現したので，近所の診療所を受診し，9日間の抗生剤投与にて症状が軽減した。その後数日で腫れと痛みが再燃したが放置していた。しかし痛みが増悪してきたため，初診とは別の開業医を受診した。局所麻酔下で切開と洗浄を行なわれたが，骨髓炎の疑いで追加手術の必要ありと判断され，当科に紹介された。症状が出現してから約1ヵ月が経過していた。

初診時所見

示指背側末節部から中節部にかけての発赤，腫脹，熱感を認め，DIP関節背側に切開が加えられペンローズドレーンが留置されていた(図-1)。ドレーンからは血性浸出液の排出

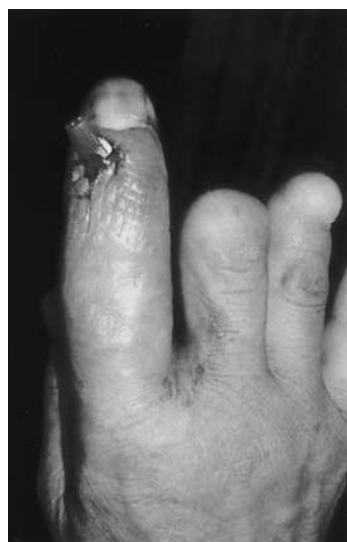

図-1

を認めた。

画像所見

X線では中節骨遠位の骨破壊像(図-2)、造影MRI(T1W1脂肪抑制)では末節骨、中節骨と周囲軟部組織の高輝度像(図-3)を認めた。

治療経過

創部浸出液培養の結果、黄色ブドウ球菌が検出され、左示指骨髄炎と診断して、初診後7日目に手術を施行した。まずDIP関節周囲の腐骨や感染滑膜を可及的にデブリドマンして洗浄した後、末節骨 中節骨にK-wireを各々二本刺入して、K-wire間を注射針の外套で固定し、骨長を維持した。死腔に抗生剤(アミカシン)

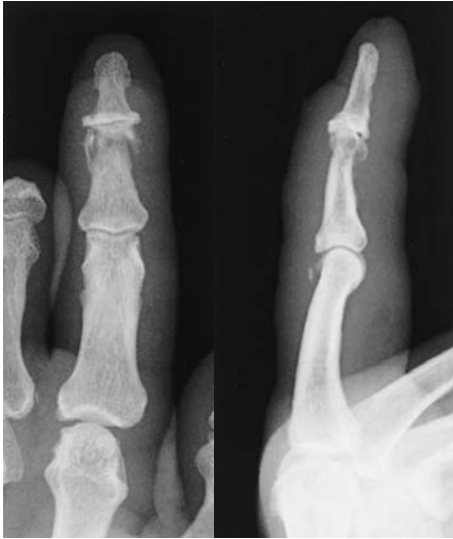

図-2

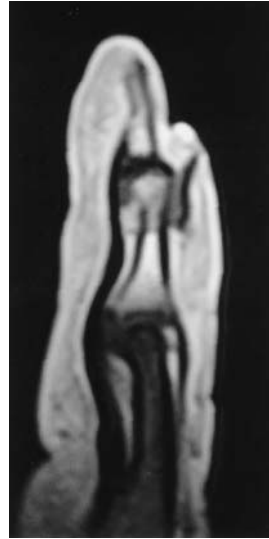


図-3

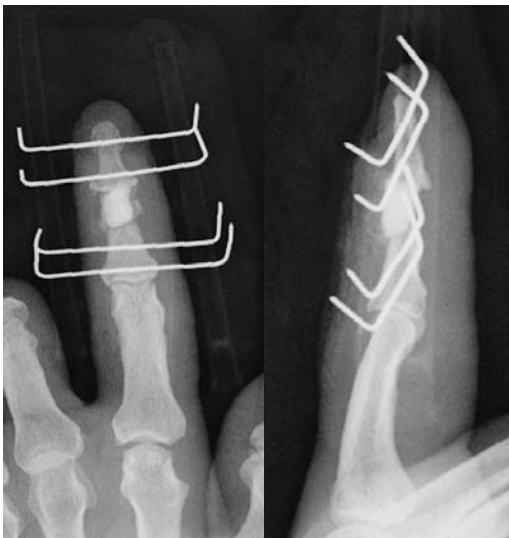

図-4

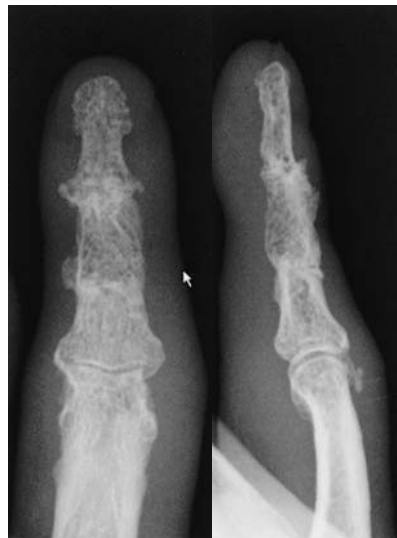

図-5

含有リン酸カルシウムセメント（三菱ウェルファーマ社製バイオベックス R）を充填して創を閉鎖して手術を終了した（図-4）。感染の再燃の有無を術後3ヵ月間外来にて経過観察した後、抗生剤含有リン酸カルシウムペーストの除去と腸骨の骨移植術を施行した。腸骨移植後7週で簡易創外固定を抜去、初回術後7ヵ月で骨癒合を確認した（図-5）。痛みも消失し、母指とのピンチ動作が獲得できていたため、患者の満足が得られて治療終了となった。

考 察

指骨髄炎に対する治療については、増田らによる抗生剤含有セメントを用いた二例報告や⁴⁾、国外でのセメントスペーサーを用いた治療法の報告例¹⁾がある。今回我々は、セメントよりも抗生剤の薬剤徐放率が高く、長期間持続するといわれているリン酸カルシウムセメント（三菱ウェルファーマ社バイオベックス R）を使用し、さらに患指の安静の目的と指長を保ちつつ、残存しているPIP関節の早期からの可動域訓練を可能とするため、簡易創外固定器を作成して末節骨と中節骨を固定した。指骨髄炎に対してリン酸カルシウムセメントを用いた報告は渉猟できなかったが、石橋らは塩酸バンコ

マイシン混入リン酸カルシウム骨ペーストによるMRSA大腿骨骨髄炎の治療例を発表している³⁾。それによるとバイオベックスビーズは骨セメントビーズよりも抗生剤の溶出量が多く、さらに摘出が不要で骨癒合も期待できるので、骨セメントに比べ高価であるが有用と報告している。またリン酸カルシウムと抗生剤の混合比率は、リン酸カルシウムセメントの圧縮強度と抗菌薬の徐放について述べた杉山らの報告⁵⁾を参考にして、バイオベックス Rを6 ml、20 gに対してアミカシン0.2 gを混合し濃度が1.0%になるようにして使用した。今回使用した創外固定については、井村らが報告しており²⁾、利点としては手技が容易で低侵襲である点、注射針キャップはX線透過性であり、軽量、安価である点を述べている。腸骨移植後の固定については、本症例では感染の再燃を危惧し、抜去が容易にできるように創外固定にK-wireを1本追加したのみとした。しかし創外固定の長期間装着による不便を訴えていたため、ハーバートタイプのスクリューでの固定も有用であったかもしれない本症例は過去に同側他指の切断歴があったため示指の温存が肝要であったが、特別な手技を用いずに、比較的容易な手術によって良好な結果が得られた。今後指骨髄炎に対しての治療方法の一選択肢になると考える。

文 献

- 1) Ignacio R. Proibasta, et al : The spacer block technique in osteomyelitis of the phalangeal bones of the hand. *Acta Orthop. Belg.* 2004 ; 70 : 162-165.
- 2) 井村貴之：簡便な創外固定で治療した指骨骨髄炎の1例。整形外科 2004 ; 55 : 177-179.
- 3) 石橋恭之：塩酸バンコマイシン混入リン酸カルシウム骨ペーストによるメチシリン耐性黄色ブドウ球菌（MASA）大腿骨骨髄炎の治療経験。整形外科 2002 ; 53 : 1223-1227.
- 4) 増田洋平：手指骨感染症に対する抗生剤含有セメントを用いた2例の経験。整形外科と災害外科 2008 ; 57 : 595-585.
- 5) 杉山誠一：リン酸カルシウムセメントを使用した抗菌薬徐法システム。整形外科 2004 ; 55 : 357-362.