

StageⅢB非小細胞肺癌に対する呼吸同期放射線治療

藤田 紘弥¹⁾, 境 英承¹⁾, 藤田 茂雄¹⁾, 前田 昌直¹⁾, 相澤 一宏¹⁾,
石田 祥之¹⁾, 土屋 高旭²⁾, 池田 光²⁾

要 旨

近年、放射線治療装置やシステムの進歩により、高精度放射線治療が様々な場所で行われるようになった。当院でも放射線治療システムが更新され、高精度放射線治療の一つである呼吸同期放射線治療が開始された。呼吸同期放射線治療は、呼吸相に合わせて照射を行う方法であり、照射中の誤差の減少と照射野の縮小が可能である。今までは、肺のように呼吸性移動が大きな臓器ではマージンを広くし照射を行う必要があったが、呼吸同期放射線治療を行うことで腫瘍周囲の正常組織への線量の減少と腫瘍への正確な照射ができ、線量の増加が可能となる。そのため、呼吸同期放射線治療により有害事象発生率の低下と高い局所制御率につながると考えられる。

2015年1月にStageⅢBの非小細胞肺癌の患者に対して化学療法併用呼吸同期放射線治療を施行した。10MV-X線を使用し、処方線量は60Gy/30Frとした。4D-CTから腫瘍の呼吸性移動による三次元的な移動長は18mmであり、10mm以上の照射野縮小が可能となった。軽度の放射線肺臓炎はあったが、その他特記すべき有害事象なく治療完遂した。照射後3ヶ月で腫瘍は51mmから30mmへ縮小し、PET-CTにて縦隔リンパ節への集積は消失した。

キーワード：高精度放射線治療、呼吸同期放射線治療、非小細胞肺癌

緒 言

近年、放射線治療装置の技術的な進歩やコンピュータ技術の進歩などにより、様々な照射方法が行われるようになった。強度変調放射線治療や呼吸同期放射線治療などはその一つである。強度変調放射線治療 (intensity modulated radiation therapy : IMRT) は、照射野内の線量強度を変調することでリスク臓器への線量低減と不整形の標的に対する均一な高線量投与が可能となった。呼吸同期放射線治療は、肺や肝臓、脾臓などの腹部臓器のように呼吸移動が大きい臓器への照射に

有用である。

また、画像誘導放射線治療 (image guided radiotherapy : IGRT) の発達により、患者のセットアップ誤差を最小限にし、正確に照射が行えるようになった。そのため、高精度放射線治療には欠かせない方法となっている。

当院では、2013年春に放射線治療システムが更新され、新たな放射線治療装置である「Clinac iX (Varian Medical Systems社製)」が導入された。この装置は、kV-X線透視装置がガントリに搭載されており、CBCTの撮影やX線透視が可能となるシステム (On Board Imager : OBI) を持っている。これにより、当院でも高精度放射線治療やIGRTが可能となり、2013年より前立腺癌に対するIMRTが開始され、続いて頭頸部癌に

1) 市立札幌病院 放射線部

2) 同 放射線治療科

対するIMRTも開始した。そして2015年初めに、肺癌に対して呼吸同期放射線治療の1例目を施行したので報告する。

対 象

2015年1月28日から3月12日の期間で呼吸同期放射線治療を施行した61歳男性を対象とした。右下葉肺癌で組織型は扁平上皮癌、TNM分類はcT3N3M0、StagingはStageⅢBであった。原発巣は、右肺S6/8領域に51mmの腫瘍があり、右肺門や気管分岐部リンパ節など多発縦隔リンパ節転移もあった。

化学療法を先行し、縮小効果を認めていたが、途中より再増大したため化学放射線治療へととなった。

方 法

<治療計画CT>

体動や呼吸を抑制し再現性をよくするため、Vac-LokとShellを使用し固定を行った。

呼吸移動対策の定義の中に、「呼吸による移動長が10mmを超える腫瘍を対象」という要件があり、その確認に必要なものとして4D-CTがある¹⁾。4D-CT撮影のため、呼吸同期システムであるRPM (Real-time Position Management System) を使用した。

このシステムは、赤外線反射マーカを患者の腹部に寄せ、その動きを専用のカメラにて捉えることで患者の呼吸波形を取得することができる。これにより、呼吸位相に合わせてCT撮影を行うことが可能となり、呼吸位相ごとに再構成することで4D画像が作成できる。

<治療計画>

治療計画を行う際にまず必要となるのは、様々な体積を決定していくことである。肺への照射の場合に重要となるのは、体内標的体積 (internal target volume : ITV) と呼ばれる体積を決定することであり、これは呼吸性移動を含むinternal margin (IM) を考慮し決定される。呼吸同期照射を行うことでIMを縮小することができ、照射野の縮小が可能となる。撮影した4D-CTから放

射線治療医により、それぞれの体積の設定を行い、治療計画を行った。

<放射線治療>

10MV-X線を使用し、40Gy/20Frまでは前後対向2門にて照射を行い、残りの20Gy/10Frは脊髄の傷害が起こらないよう脊髄を避けるような斜め対向2門にて照射した (Fig. 1, 2)。

毎回の照射を行う際には、まずOBIを使用し位置照合を行い、セットアップをした。呼吸同期には、治療計画CTを撮影した時と同じシステムであるRPMを使用し、呼吸位相の中で安定している呼気終末相にて照射を行った。照射時には、照射のビームを使用し画像を作成できる電子ポータル画像装置 (electronic portal imaging device : EPID) を利用してシネ撮影し、照射中の腫瘍の位置確認を行った。

結 果

<治療計画>

4D-CTの結果から、腫瘍の呼吸性移動は頭尾方向16mm、左右方向3mm、腹背方向7mmであり、三次元的な移動長は18mmであった¹⁾。これにより、呼吸同期を併用することで10mm以上の照射野の縮小が可能となった。

<放射線治療>

2015年1月28日から3月12日までの期間で予定通り放射線治療を行い、計60Gy/30Frの照射を施行し完遂できた。1Fr目と2Fr目でシネ撮影での確認から、腫瘍が照射野上端近傍に位置していることがわかり、比較的毎回の呼吸位相が安定していたため照射野の変更を行った。その後は、照射野中央に腫瘍が存在しているときに照射が行われ、大きな問題はなかった (Fig. 3)。

有害事象としては、照射後に放射線肺臓炎を生じたが炎症反応は軽微であり、その他特記すべき有害事象はなかった。

腫瘍縮小効果としては、原発巣は放射線治療後3ヶ月で51mmから30mmへと縮小した。縦隔リンパ節はPET-CTにて有意な集積は認められなかった (Fig. 4)。

考 察

肺への放射線治療の計画を行う際に重要となってくるのは呼吸性移動である。呼吸性移動は、internal margin (IM) の要因の一つであり、その中でも最大の要因とされている。IGRTの進歩によりsetup margin (SM) を縮小することが可能となり、IMの縮小が注目されるようになった。今までは呼吸性移動を加味しIMを設定していたため照射野を縮小するのは困難であったが、呼吸同期放射線治療を行うことで、呼吸相に合わせた

照射ができるため、照射中の誤差の減少と照射野の縮小が可能である。そのため、呼吸同期を併用することで腫瘍周囲の正常組織への線量の減少と腫瘍への正確な照射ができ、線量の増加が可能となった。呼吸同期放射線治療は、有害事象発生率の低下と高い局所制御率につながると考えられる。しかし、赤外線反射マーカと体内の腫瘍の呼吸による位置関係が一定ではないこと、患者の状態など日による要因で腫瘍の軌跡が異なること、呼吸運動の再現性が不完全なことなど様々な不確定な要素があり、注意が必要となっている。

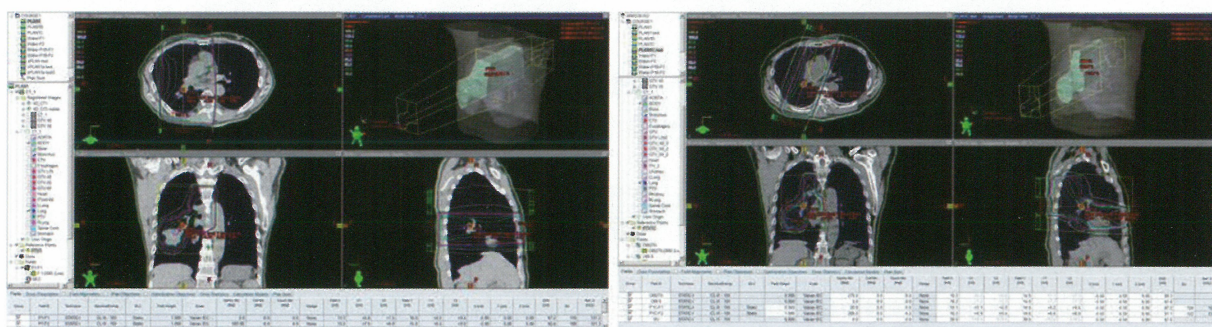


Fig. 1 治療計画装置による線量分布 (左：前後対向2門 右：斜め対向2門)

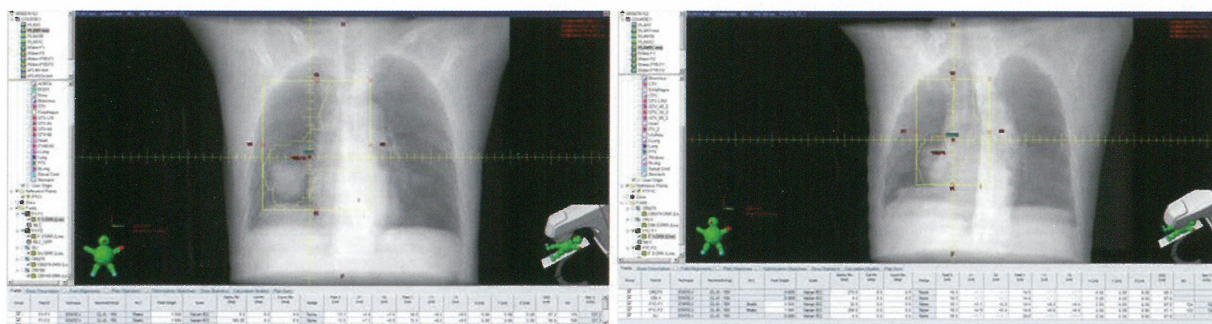


Fig. 2 治療計画CTより再構成したDRR像 (左：前後対向2門 右：斜め対向2門)

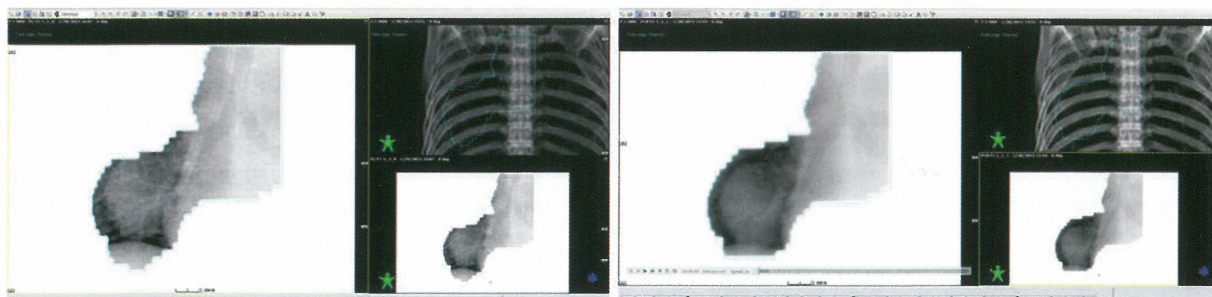


Fig. 3 照射時に取得したシネEPID画像 (左：照射野変更前 右：変更後)

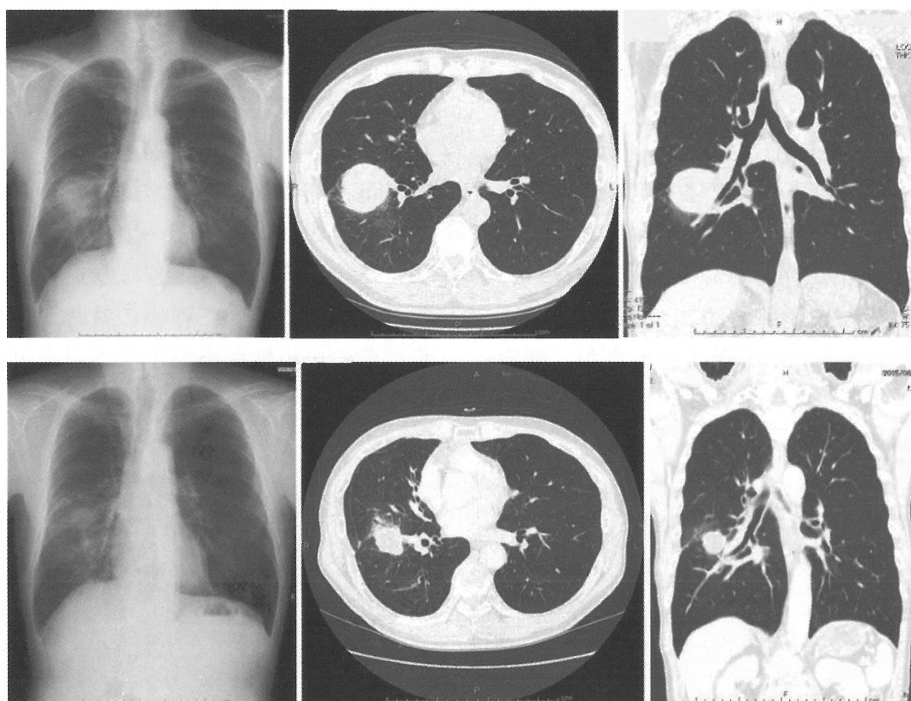


Fig. 4 放射線治療前後の胸部X線及びCT画像（上段：放射線治療前 下段：放射線治療3ヶ月後）

また、肺癌に対する放射線治療の一つに体幹部定位放射線治療（stereotactic body radiation therapy：SBRT）がある。この治療は、多方向からの照射を行い、1回の線量を大きくし、短期間で治療を終えるという方法である。早期非小細胞肺癌に対して外科手術が標準治療とされているが、手術不能例や手術可能であっても高齢であったり、合併症のリスクがあったり、拒否したりなどで放射線治療が行われるケースは少なくない。そのような場合でも治療成績は良好であり、外科手術に匹敵すると言われている^{3) 4) 5) 6)}。定位放射線治療は1回線量が大きいため、照射野が広くなることで周囲正常組織への影響も大きく、有害事象の発生率も上がる可能性がある。そのため、定位放射線治療への呼吸同期照射の応用は有用であり、有害事象発生リスクを上げることなく高い局所制御率を得ることが可能となる。

今後は、定位放射線治療へ応用し、呼吸同期照射の安全性と精度を高め、腫瘍への正確な照射と有害事象発生リスク低減に努めることが大切である。

結 語

当院にて呼吸同期放射線治療の1例目を施行し、腫瘍縮小効果が得られ、特記すべき有害事象もなく治療完遂できた。今後は、同期照射の安全性と精度を高め、定位放射線治療への応用により、さらなる有害事象発生リスク低減と高い局所制御率が期待できる。

参考文献

- 1) 日本放射線腫瘍学会編：放射線治療計画ガイドライン2012年版。第3版。金原出版株式会社。東京、2012
- 2) Underberg RW, Lagerwaard FJ, Slotman BJ, et al: Benefit of respiration-gated stereotactic radiotherapy for stage I lung cancer: an analysis of 4DCT datasets. Int J Radiat Oncol Biol Phys. 2005 ; 62 : 554-560.
- 3) Nagata Y, Takayama K, Matsuo Y, et al: Clinical outcomes of a phase I/II study of 48Gy of stereotactic body radiotherapy in 4

- fractions for primary lung cancer using a stereotactic body frame. Int J Radiat Oncol Biol Phys. 2005 ; 63(5) : 1427-1431.
- 4) Onishi H, Shirato H, Nagata Y, et al: Hypofractionated stereotactic radiotherapy (HypoFXSRT) for stage I non-small cell lung cancer: updated results of 257 patients in a Japanese multi-institutional study. J Thorac Oncol. 2007 ; 2(7 Suppl 3) : S94-100.
- 5) 大西 洋, 永田 靖, 平岡 真寛, 他 : 手術可能 I 期 非小細胞肺癌に対する定位放射線治療の多施設共同研究成績. 山梨肺癌研究会会誌. 2008 ; 8 : 52-56
- 6) Onishi H, Shirato H, Nagata Y, et al: Stereotactic body radiotherapy (SBRT) for operable stage I non-small-cell lung cancer: can SBRT be comparable to surgery?. Int J Radiat Oncol Biol Phys. 2011 ; 81(5) : 1352-1358

Respiratory-gated radiotherapy for stageⅢB non-small cell lung cancer

Hiroya Fujita¹⁾, Hidetsugu Sakai¹⁾, Shigeo Fujita¹⁾, Masanao Maeda¹⁾,
Katsuhiro Aizawa¹⁾, Hiroyuki Ishida¹⁾, Takaaki Tsuchiya²⁾, Hikaru Ikeda²⁾

1) *Department of Radiology, Sapporo City General Hospital*

2) *Department of Radiotherapy, Sapporo City General Hospital*

Summary

Recently, high-precision radiotherapy was provided by use of improved radiotherapy equipment and systems at various places. In our hospital, a radiotherapy system was renewed and we began respiratory-gated radiotherapy using high-precision radiotherapy equipment. Respiratory-gated radiotherapy is a method of irradiating to a specific respiratory phase, which allows as to reduce the intrafractional error and adjust treatment volume.

Previously, it was necessary to make broad margins because of tumor movement with respiratory during treatment. However, respiratory-gated radiotherapy allows for much more precise targeting of tumors with less radiation delivered to the surrounding normal tissue. Therefore we are able to increase the dose of irradiation in tumors. This leads to a reduction in the adverse event rates and a rise in the local control rates.

In January of 2015, a patient with stageⅢB non-small cell lung cancer was treated with respiratory-gated chemoradiotherapy. Prescribed dose was 60Gy/30Fr with 10MV-Xray. Average tumor movement with one phase of respiratory was 18mm from four-dimensional computed tomography and we are able to reduce the field size more than 10mm. We completed the radiotherapy without any serious adverse events, though slight radiation pneumonitis developed. After we completed treatment, tumor size was reduced from 51mm to 30mm. Abnormal accumulation of mediastinum lymph nodes were observed to have disappeared in follow up PET-CT images.

Keywords: high-precision radiotherapy, respiratory-gated radiotherapy, non-small cell lung cancer